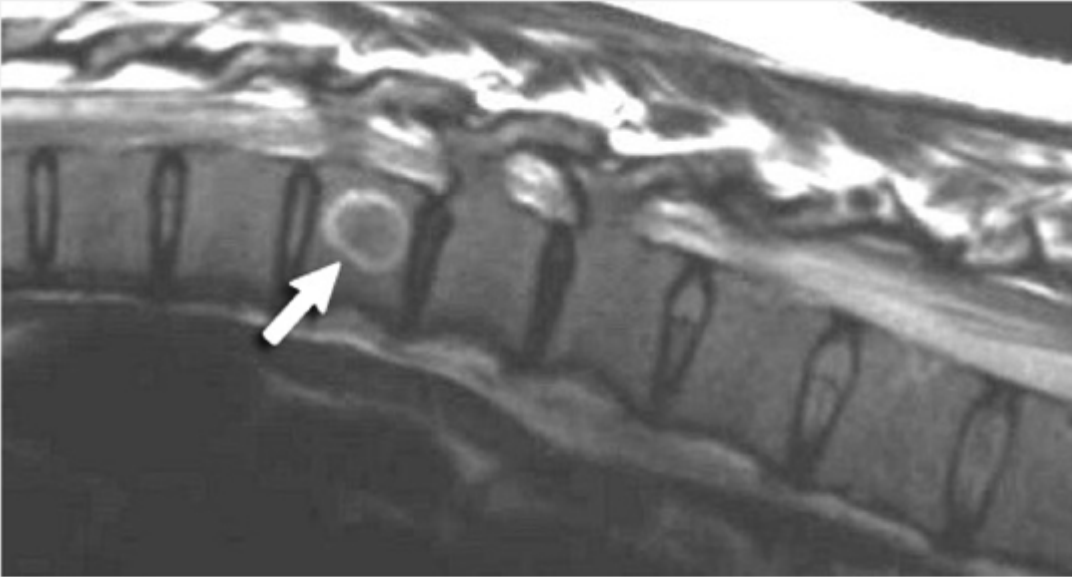



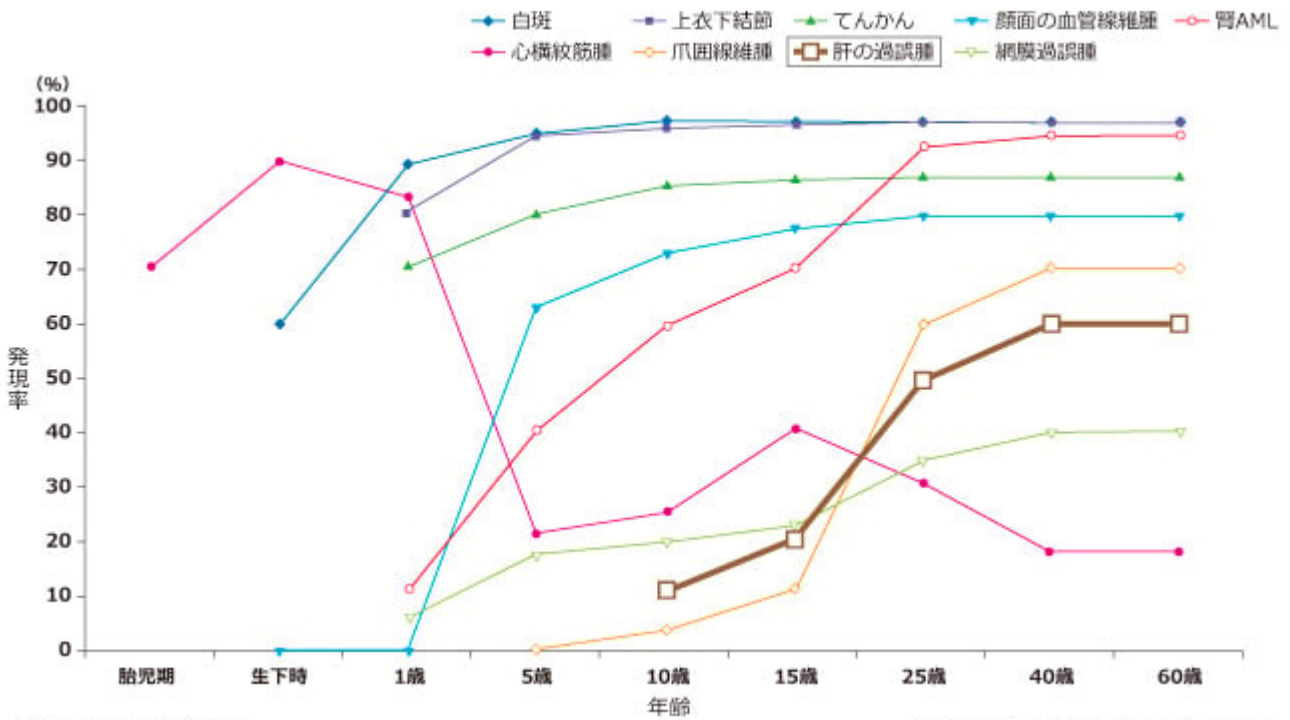


ノバルティス ファーマ社内資料

AML 1<sup>3</sup>

Image

図1 年齢期ごとの肝の過誤腫の発現率 (海外データ)



胃AML: 腎血管筋脂肪腫

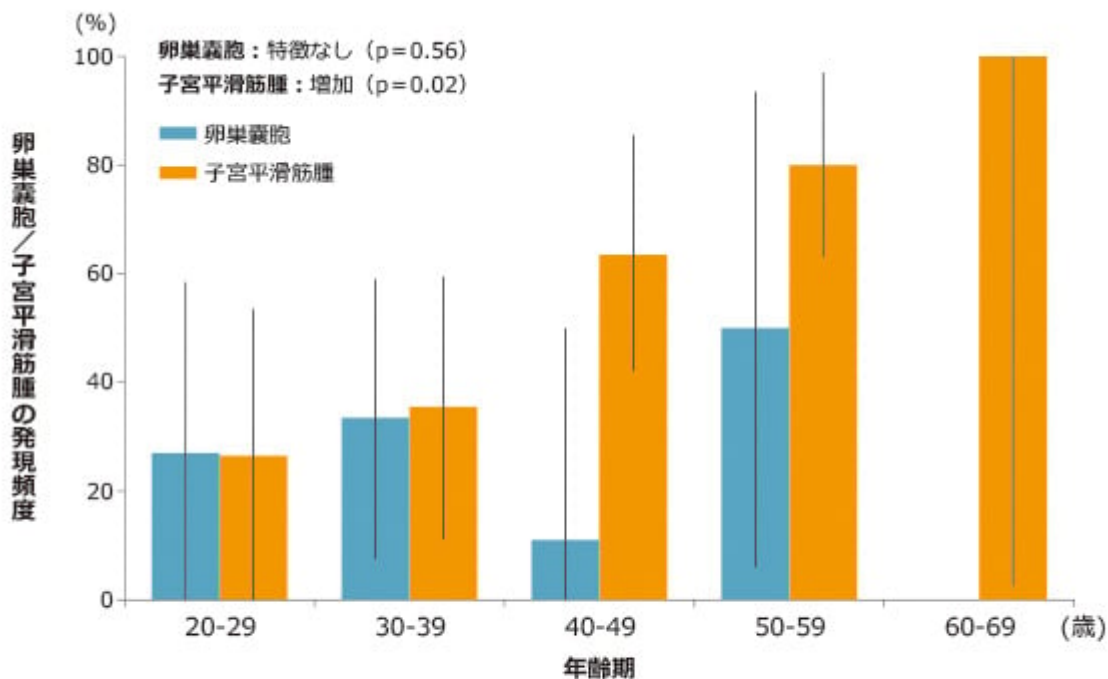
Curatolo P, et al. Lancet 2008; 372: 657-668

AML 1<sup>3</sup> 2<sup>16</sup> 24<sup>2</sup> 1<sup>2</sup> AML AML AML





図2 年齢期別の子宮平滑筋種ならびに卵巣嚢胞の発現率



20歳以上の女性患者51人および39人にそれぞれ子宮平滑筋腫、卵巣嚢胞の検査を行った。

黒棒は信頼区間 (CI) を示す。

一般化ロジスティック回帰モデルによるWald  $\chi^2$ 検定

Wataya-Kaneda M, et al. PLoS ONE 2013; 8: e63910

□□□□

- 1) □□□□, □. □□□□ 2008; 118: 1667-1676
- 2) □□□□, □. □□□□ 2018; 128: 1-16
- 3) Curatolo P, et al. Lancet 2008; 372: 657-668
- 4) Cui L, et al. Fertil Steril 2011; 95: 1805-1808
- 5) Lim GS and Oliva E. Int J Gynecol Pathol 2011; 30: 121-128
- 6) Wataya-Kaneda M, et al. PLoS ONE 2013; 8: e63910

□□□□□□□□□□□□□□□□

□□□□□□

Source URL: [https://www.pro.novartis.com/jp-ja/products/afinitor/tsc/symptom\\_11](https://www.pro.novartis.com/jp-ja/products/afinitor/tsc/symptom_11)