□□□□

□□□□□□□□□□□□□□□□TSC□

□□□□□□□□ □□□□□□□□□□□□□□

□□□□

□□□□

□□□□□□□□□□□□□□□□□□□□□□□□□□□□QOL□□□□□□□□□□□□□□□□□□□□□□□□□□□□□□□□□□□□84□□□□□□□□□□□□□□□□□□□

図1　てんかん発作の発現時期

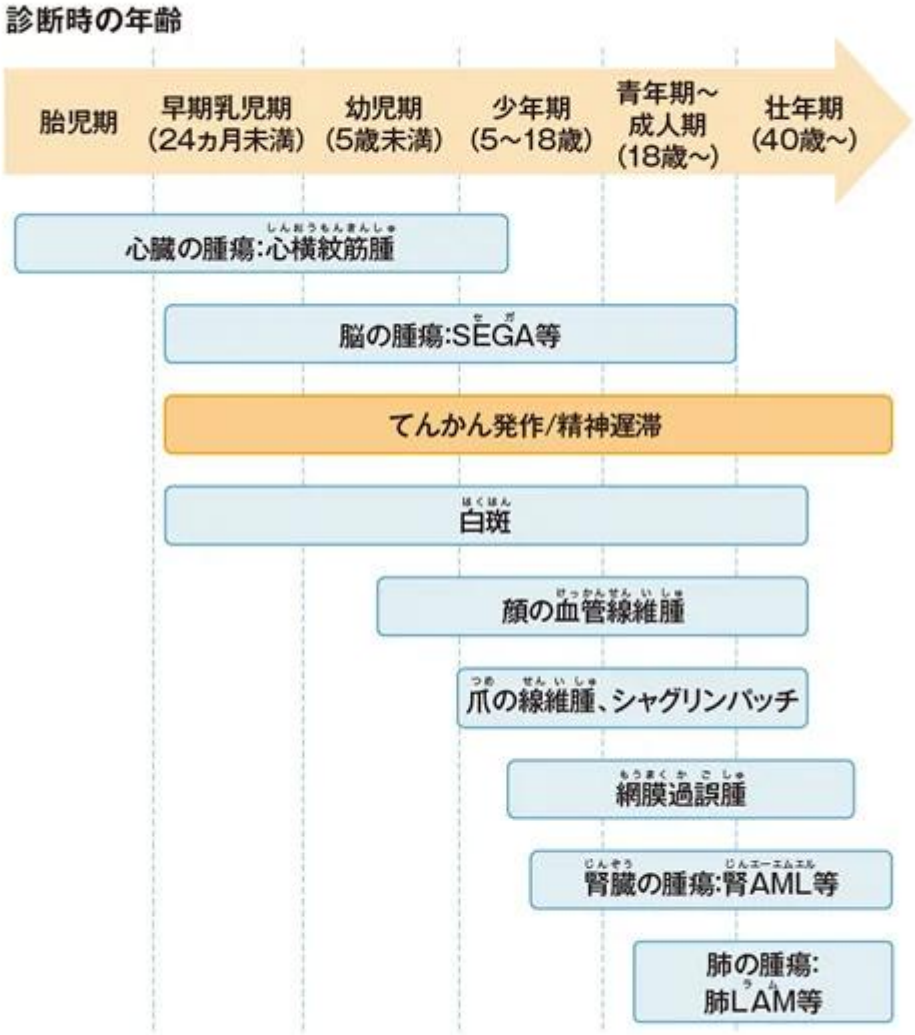

大野耕作, 平山義人, 松井氏豊次郎, 編. 知的障害者の健康管理マニュアル. 東京: 診断と治療社, 2007; 83.
金田 眞理, 他. 日皮会誌 2018; 128: 1-16. より作図

Image

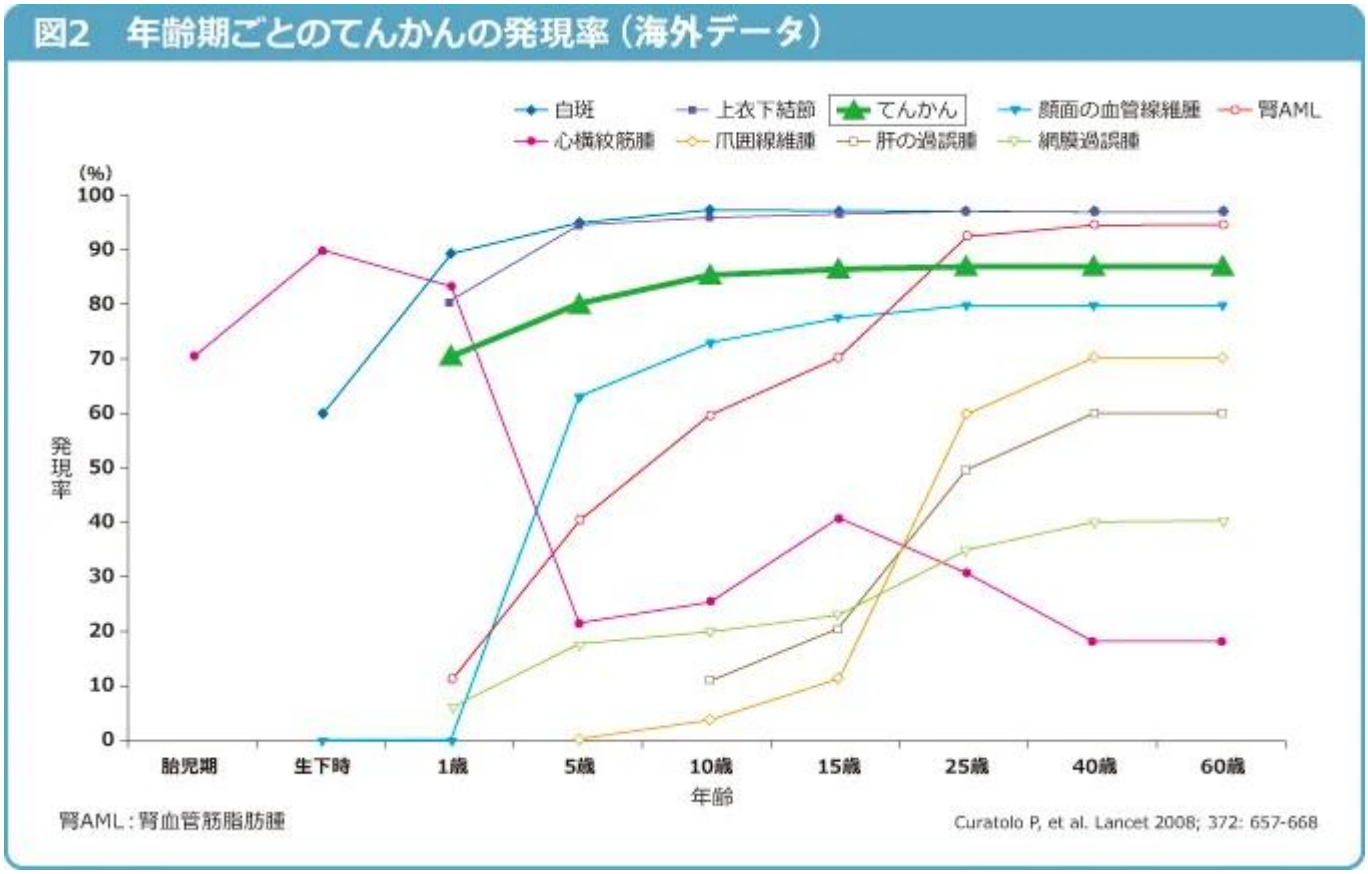

□□□□□□□□□□□□□□□□□□□□□□□□□□□□□

2013□□□□□□□□□□□□□□□□□□□□□166□□□□□□□□□□□□[4]□□□□□□□□□□□[1]□□□□□□□63□□□□□□□□□□□□□□□□[2]□20□□□□□□□□□□□□□□□□□□□□□□□□□□□□□1□p=0.0005□□2□p<0.0001□χ^2□□□□□□□□□□□□□□□□□□□

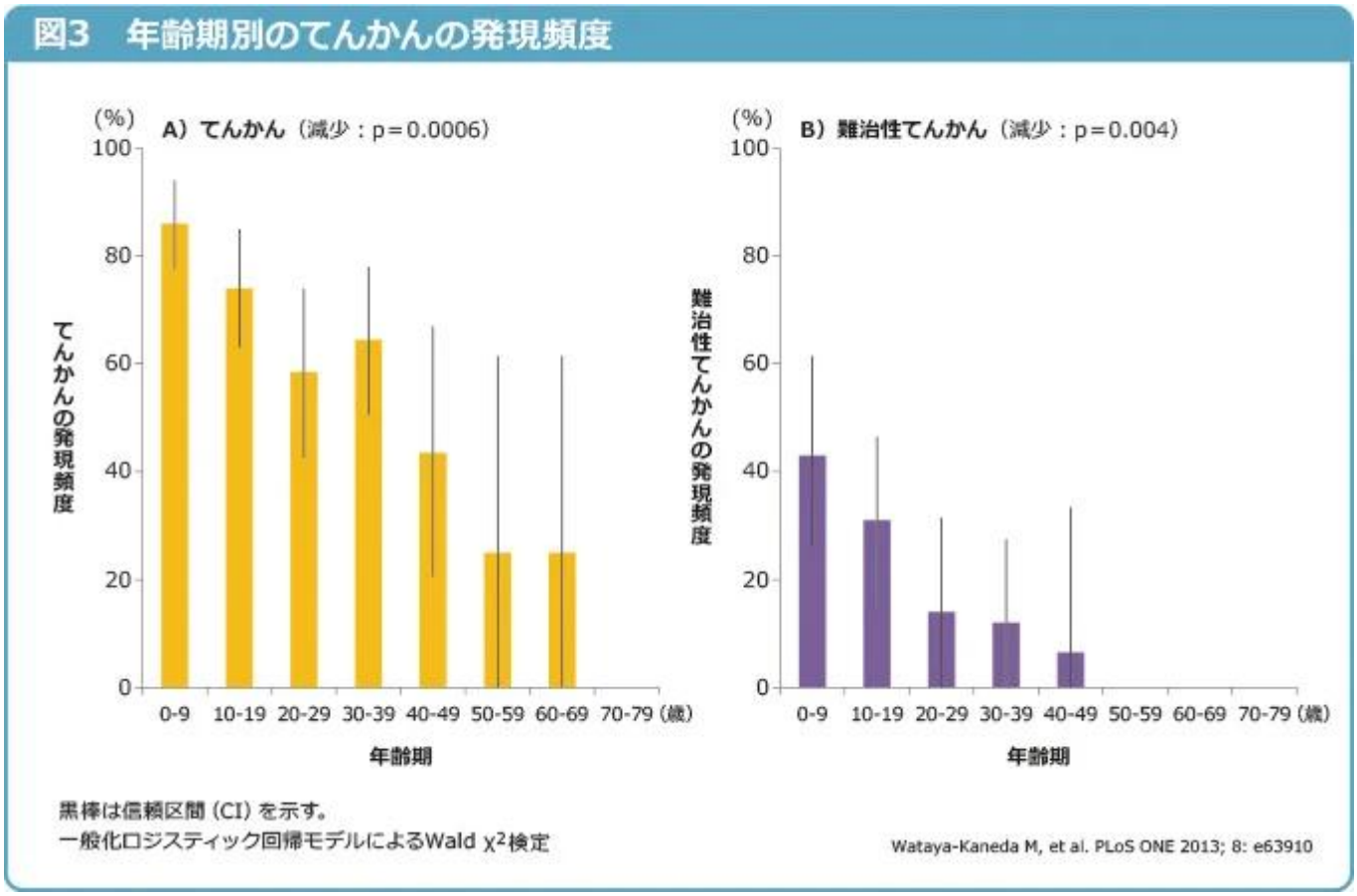

□□□□□

□□□□□□□□□□□West□□□□□□□□Lennox-Gastaut□□□□□□□□□□□□□□□□□□□□□□□□□□□□□□□□4□□□□□□□□□□□□□□□□□□□

図4　てんかん重積発作の死亡年齢
死亡時の年齢
0～9歳
10～19歳
20～29歳
30～39歳
40～49歳
心病変
（心横紋筋腫）
腎病変
気管支
肺炎
脳腫瘍
（SEGAを含む）
肺LAM
（特に女性）
てんかん重積発作
SEGA：上衣下巨細胞性星細胞腫、肺LAM：肺リンパ脈管筋腫症
Umeoka S, et al. Radiographics 2008; 28: e32より作図

□□□□□□□□□□□□□□□□□□□□□□□□□□□□□

□□□□□□□□□□□□□□166□□□□□□[4]□□□□□□□□□□□□□□□□□□□

図5　難治性てんかんおよび自閉症/自閉症スペクトラム障害と精神遅滞の関係

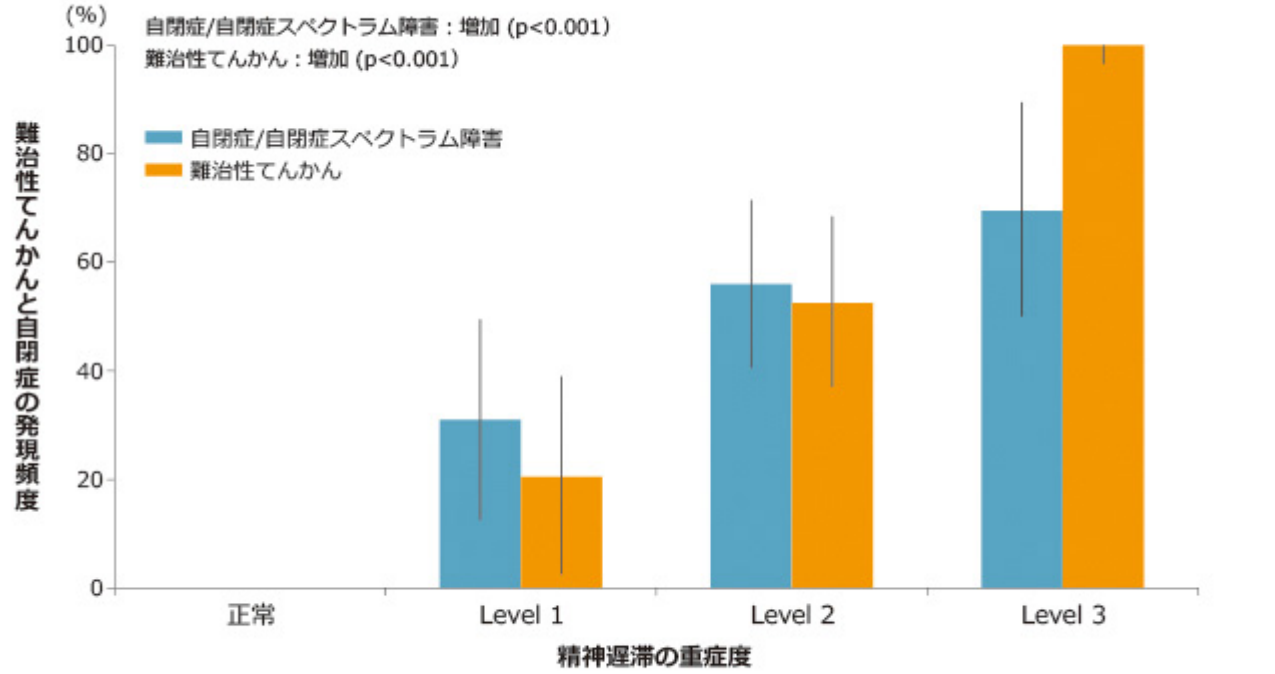

黒棒は信頼区間 (CI) を示す。
χ^2検定、一般化ロジスティックモデル

Wataya-Kaneda M, et al. PLoS ONE 2013; 8: e63910

□□□□□

□□□□□

□□□□
1) □□□□, □. □□□□ 2008; 118: 1667-1676
2) Curatolo P, et al. Lancet 2008; 372: 657-668
3□Kingswood JC, et al. Orphanet Rare Dis 2017; 12:2
4) Wataya-Kaneda M, et al. PLoS ONE 2013; 8: e63910
5) □□□□. □□□□□ 2002; 106: 1556-1565
6) Dabora SL, et al. Am J Hum Genet 2001; 68: 64-80
7) Nabbout R, et al. J Neurol Neurosurg Psychiatry 1999; 66: 370-375
8□Crino PB, et al. N Eng J Med 355 2006;1345-1356
9□Curatolo P, et al. Lancet 2008;372(9639):657-668
10□Ataya R, et al. J Neurosurg Pediatr 2015;15:26-33
11□Liang S, et al. J Neurol 2017;264:1146-1154
12) Shepherd CW,et al. Mayo Clin Proc 1991;66: 792-796
13) Curatolo P, et al: Eur J Paediatr Neurol 2018; 22: 738-748
14□□□ □□, □.□□□□□□□ 2012□30□68-72
15) Riikonen R, et al. Dev Med Child Neurol 2015 ; 57: 60-67
16) □□□□□□□□□□□□□□□□□□□□□□□□□□□□. □□□□□□□□□□□28□□□28 □□
17) French JA, et al: Lancet 2016; 388: 2153-2163
18□□□2016

□□□□□□□□□□□□□□□□

□□□□□□

Source URL: *https://www.pro.novartis.com/jp-ja/products/afinitor/tsc/symptom_04*