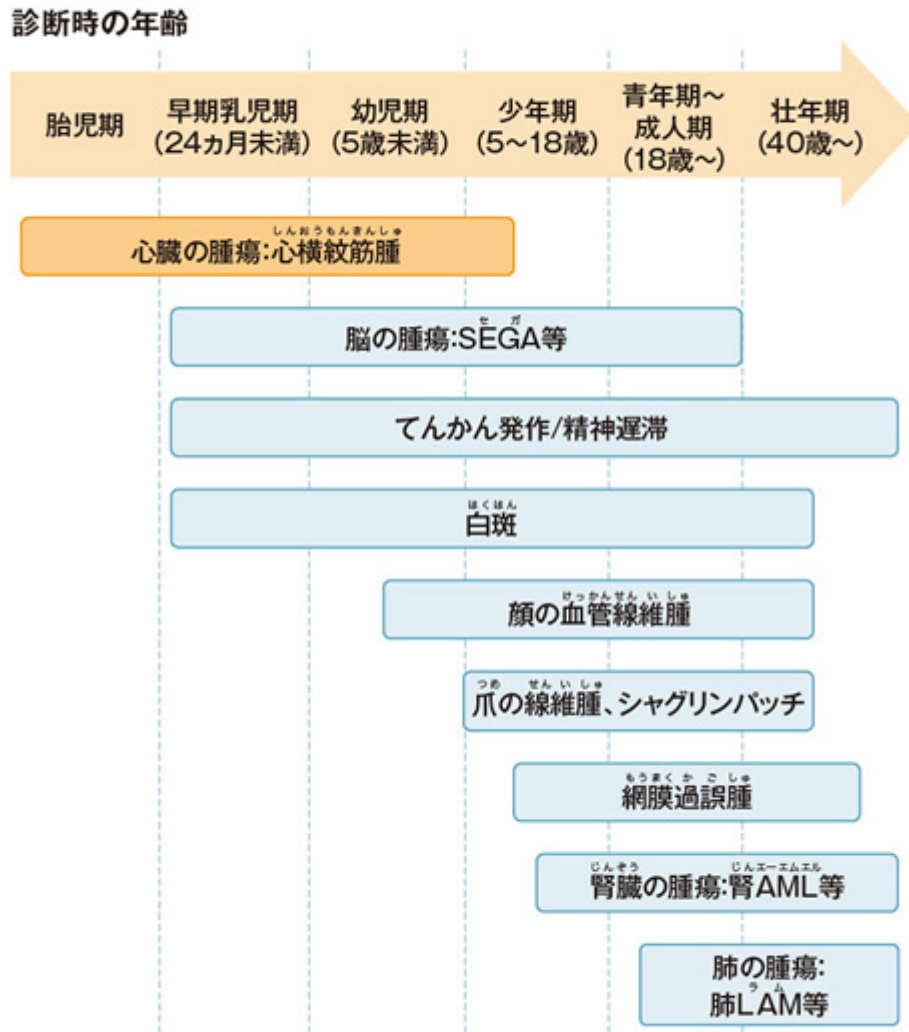


図1 心横紋筋腫の発現時期



大野耕作, 平山義人, 松井氏豊次郎, 編. 知的障害者の健康管理マニュアル. 東京: 診断と治療社, 2007; 83.
全田 眞理, 他. 日皮会誌 2018; 128: 1-16. より作図

Image

1

2

3 Wolff-Parkinson-white syndrome

1) Shepherd CW, et al. Mayo Clin Proc 1991; 66: 792-796

2) Umeoka S, et al. Radiographics 2008; 28: e32

3) Wataya-Kaneda M, et al. PLoS ONE 2013; 8: e63910

4) Curatolo P, et al. Lancet 2008; 372: 657-668

5 2016

6) Northrup H, et al. Pediatr Neurol 2013; 49: 243-254

7) , . 2018; 128: 1-16

8) Smythe JF, et al. Am J Cardiol 1990; 66: 1247-1249

9) , . 2008; 118: 1667-1676

Source URL: https://www.pro.novartis.com/jp-ja/products/afinitor/tsc/symptom_02