2012□□International Tuberous Sclerosis Complex Consensus Conference□□□□□□□□□□□□□□□□□□□□□□□□□□

□□□□□□□□□□□□□□□□TSC□

International Tuberous Sclerosis Complex Consensus Group□□□□□□□□□
□□□□□□□□□□□□□□□□□

□□

□□TSC□□□2018 World TSC Conference□□2018□7□□□□□□□□□□□□□□□□□□□□□□□□□□□□□□□□□□□□□

デーション1)が発表されました。

この会議の目的は、2012年のコンセンサス・レコメンデーション2,3)を、結節性硬化症の検査・治療に関する最新の科学的エビデンスや臨床実績に基づいて改訂することで、14ヵ国、80名以上の専門家より成る国際結節性硬化症コンセンサスグループで検討されました。以下にPediatric Neurology誌に発表された論文をもとに、このレコメンデーションを概説します。

改訂された国際結節性硬化症の診断基準および検査・治療におけるレコメンデーション

【Northrup H, et al. Pediatr Neurol 2021; 123: 50-66.】

診断基準のおもな改訂点

- 遺伝子診断基準*では、一部の結節性硬化症患者に_TSC1_または_TSC2_遺伝子変異のモザイクがみられるという最新の知見を取り入れました。

＊遺伝子検査のメリット、デメリットをしっかり把握することが必要です。日本では通常、出生前診断は行うことはできません。また、遺伝子検査は一部の研究

機関のみで実施しており、保険適応外です。

- 臨床的診断基準の大基準の“皮質異形成”を“多発性皮質結節および/または放射状大脳白質細胞神経移動線”と変更しました。
- 小基準に“硬化性骨病変”が追加され、6項目から7項目になりました。

Northrup H, et al. Pediatr Neurol 2021; 123: 50-66.

表**1** 改訂された結節性硬化症診断基準

A. 遺伝子診断基準

- 正常組織から抽出したDNAにおいて*TSC1*または*TSC2*の「病的バリアント」が特定できれば、結節性硬化症の確定診断に十分である。
- 病的バリアントはタンパク質合成を明確に阻害し、かつ/または*TSC1*または*TSC2*タンパク質機能を不活性化するバリアント（フレームシフトバリアントあるいはナンセンスバリアント、大きい欠失）か、またはタンパク質機能への影響が機能評価で確実なミスセンスバリアントである（Hoogeveen-

- Westerveld M, et al. 2011, 2012 and 2013, Dufner Almeida LG, et al. 2020[illegible] *TSC1*[illegible]*TSC2*[illegible]
- *TSC1*[illegible]*TSC2*[illegible]ACMG[illegible]America College of Medical Genetics[illegible]Richards S, et al. 2015[illegible]
- [illegible]10[illegible]15[illegible]*TSC1*[illegible]*TSC2*[illegible]

- [illegible]NGS[illegible]High-read-depth[illegible]NGS[illegible]NGS[illegible]Tyburczy ME, et al. 2015[illegible]Giannikou K, et al. 2019[illegible]Peron A, et al. 2018[illegible]

  [illegible]2022[illegible]4[illegible]

B. [illegible]

[illegible]	[illegible]
[illegible](3[illegible]5mm[illegible])	[illegible](Confetti)[illegible]
[illegible](3[illegible])[illegible]	[illegible](3[illegible])
[illegible](2[illegible])	[illegible](2[illegible])
[illegible]([illegible])	[illegible]
[illegible]	[illegible]
[illegible]	[illegible]
[illegible]2[illegible]	[illegible]
[illegible]	
[illegible]	
[illegible](LAM)*	
[illegible](2[illegible])*	

[illegible]definite TSC[illegible]2[illegible]1[illegible]2[illegible]
[illegible]possible TSC[illegible]1[illegible]2[illegible]
[illegible]*TSC1*[illegible]*TSC2*[illegible]TSC[illegible]TSC[illegible]TSC1[illegible]TSC2[illegible]TSC[illegible]

[illegible]LAM[illegible]2[illegible]
TSC[illegible]

Northrup H, et al. Pediatr Neurol 2021; 123: 50-66, 52-53.

[illegible]NCCN[illegible]National Comprehensive Cancer Network.

Development and update of guidelines. Available at: https://www.nccn.org/guidelines/guidelines-process/development-and-update-of-guidelines.[illegible]
[illegible]([illegible]2)[illegible]

[illegible][illegible][illegible]

[illegible]2022[illegible]4[illegible]

[illegible]2[illegible]

[illegible] Category	[illegible]	[illegible]
Category 1	[illegible]	1[illegible]class I[illegible]2[illegible]class II[illegible]3[illegible]class III[illegible]
Category 2A	[illegible]	1[illegible]class II[illegible]2[illegible]class III[illegible]
Category 2B	[illegible]	1[illegible]class III[illegible]2[illegible]class IV[illegible]
Category 3	[illegible]	[illegible]class I-IV[illegible]

[illegible]class[illegible]

class I: [illegible]
class II: [illegible]
class III: [illegible]
class IV: [illegible]

[illegible]

[illegible]3[illegible]

[illegible]

患者の近親3世代の家族歴を入手し、血縁者についての結節性硬化症リスクを評価する。家族へのカウンセリングのために、または結節性硬化症の診断が疑われるものの臨床的に確定できない場合には、遺伝子検査*を勧める。

*遺伝子検査のメリット、デメリットをしっかり把握することが必要です。日本では通常、出生前診断は行うことはできません。結節性硬化症に関する遺伝子検査は2022年4月より保険適用となりました。

脳

脳MRI検査により皮質結節、上衣下結節（SEN）、遊走異常、上衣下巨細胞性星細胞腫（SEGA）の存在を評価する。MRI検査が実施できない場合、泉門が開いている新生児や小児にはCT検査もしくは超音波検査の実施が推奨されるが、MRIで発見できる異常が検出されない場合があることを考慮すべきである。

初回診断までに発現はなくとも、乳児期には点頭てんかんや焦点性発作を見逃さないように両親に指導する。

臨床的なてんかん発作がなくてもベースラインのEEGを実施する。てんかん性けいれんや焦点性発作が疑われるが臨床的に確認できない場合、またはベースラインの脳波検査（EEG）で非特異的な異常が認められた場合は、睡眠時を含む8~24時間のビデオEEGを受ける必要がある。
てんかん発作の早期発見とコントロールは、発達的および神経学的転帰の改善と高い相関があり、結節性硬化症と診断され脳波上でてんかん様活動を有する高リスクの乳児において臨床発作の発症前にビガバトリンによる先制的治療を行うことにより、発作の発症を予防または遅延させるという追加効果が期待できるが、発達的および神経学的転帰は改善できない可能性がある。

MRI: 磁気共鳴画像法、CT: コンピュータ断層撮影法

結節性硬化症関連神経精神症状（**TAND**）

TAND[illegible]

Image

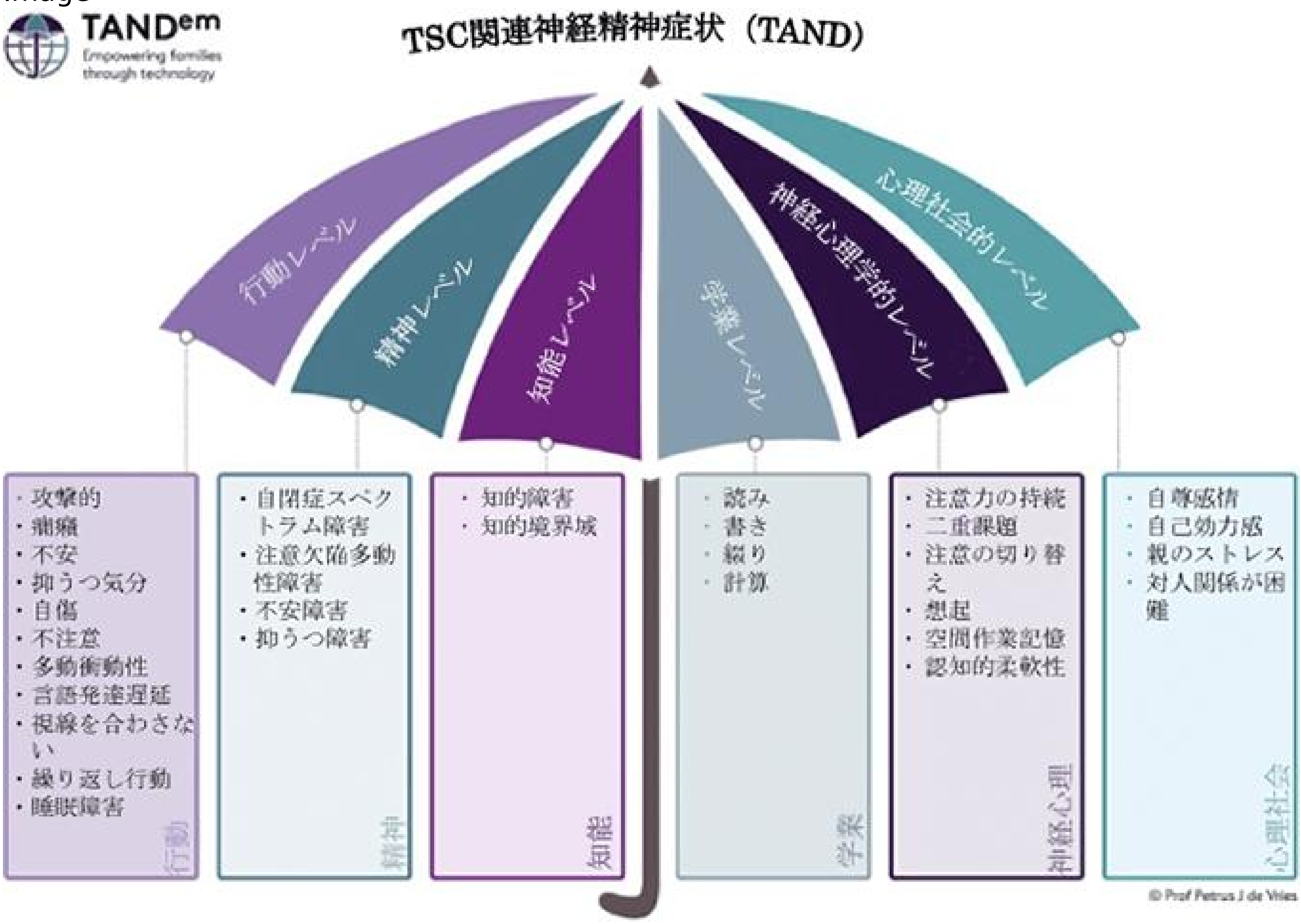

[illegible]

[illegible]TAND[illegible]

[illegible]TAND[illegible]

TAND[illegible]TSC-associated neuropsychiatric disorders[illegible]

[illegible]

診断時には、年齢にかかわらず腹部MRI検査を実施すべきである。血管筋脂肪腫が認められることが多く、超音波検査では見落とす可能性があるため、評価方法はMRIが好ましい。
静脈内造影は、腹部CTにおける腎嚢胞および血管筋脂肪腫の同定に役立ち、特に腎機能が正常な患者（GFR>60mL/min/1.73m2）においては、懸念されるほど有害ではないものと考えられる。
腹部MRIと頭部MRIは同時に実施することで、検査時に鎮静が必要な場合、鎮静の回数を最小限に抑えることが可能である。腹部MRIでは結節性硬化症患者に発症する可能性のある大動脈瘤、または肝臓の過誤腫、膵臓、その他腹部臓器の神経内分泌腫瘍を発見できる。
血圧を正確に測定し高血圧を評価する。
GFRにより腎機能を評価する。

MRI: 磁気共鳴画像法、CT: コンピュータ断層撮影法、GFR: 糸球体濾過量

[illegible]
[illegible]LAM[illegible]CT[illegible]18[illegible]
[illegible]CT[illegible]HRCT[illegible]LAM[illegible]/[illegible]MinIP[illegible]
[illegible]
[illegible]CT[illegible]LAM[illegible]6[illegible]PFT[illegible]
[illegible]VEGF-D[illegible]LAM[illegible]CT[illegible]

VEGF-D: 血管内皮増殖因子-D、CT: コンピュータ断層撮影法

皮膚

診断時には、経験豊富な専門医による包括的な皮膚科学的評価を受けることを推奨する。また、予想される治療法に関する事前指導を行うことを推奨する。低色素斑の光線過敏性と血管線維腫の紫外線による変異と一致する変異の存在を考慮し、成人および小児ともに日焼け止めを推奨する。大きな病変や外観を損なう病変、出血しやすい病変や痛みの原因となる病変に対しては、mTOR阻害剤、パルス染色レーザーや切除レーザーによる介入、外科的切除が適切と考えられる。

mTOR: 哺乳類ラパマイシン標的タンパク質

歯

[illegible]12[illegible]

[illegible]

[illegible]3[illegible]12[illegible]15-[illegible]ECG[illegible]

[illegible]

[illegible]ECG[illegible]

[illegible]

[illegible]

[illegible]

[illegible]

[illegible]

4[illegible]

[illegible]

[illegible]
[illegible] TSC1[illegible]TSC2[illegible]
[illegible]

[illegible]
[illegible]2022[illegible]4[illegible]

[illegible]

上衣下巨細胞性星細胞腫（**SEGA**）

閉塞性水頭症や腫瘍性出血により急性増悪したSEGA患者は、緊急に外科的治療を受ける必要がある。mTOR阻害剤による治療は、主に無症状で増大するSEGA患者、軽度から中等度の症状の患者（無症状の脳室拡大を含む）、手術の候補でない患者、手術よりも内科的治療を望む患者に推奨する。mTOR阻害剤はまた、SEGA患者によく併存する他の結節性硬化症症状、例えば内科的治療抵抗性のてんかんや腎血管筋脂肪腫の治療にも有効と考えられる。最良の治療法を選択する際には、手術のリスク（経験豊富な手術チームの有無も含む）、mTOR阻害剤の使用可能性、費用、予想される治療期間、潜在的副作用、他の結節性硬化症症状（腎血管筋脂肪腫、難治性発作など）、SEGA関連因子（部位、複数のSEGAの存在など）を考慮して患者やその両親と共同で決定すべきである。

mTOR阻害剤には用量反応性がある可能性があり、腫瘍縮小効果が得られた後は、腫瘍の安定性を維持しながら有害事象を最小化するために投与量を軽減できる可能性がある。mTOR阻害剤は、3歳未満の幼児にも安全に使用できると考えられる。

9. 特定の背景を有する患者に関する注意（抜粋）
9.7 小児等
〈根治切除不能又は転移性の腎細胞癌、神経内分泌腫瘍、手術不能又は再発乳癌〉
9.7.1 小児等を対象とした臨床試験は実施していない。

最良な転帰は早期発見と治療と関連し、SEGAを最も多く発症する25歳までは、すべての結節性硬化症患者において1~3年ごとにMRIスキャンによる検査を実施する必要がある。推奨される1~3年の期間の中で、SEGAが大きくなっている、あるいは無症状の増大しているSEGA患者、あるいは発達障害や認知障害があり微妙な神経症状を確実に報告できない患者には、より頻繁にスキャンを実施すべきである。

mTOR: 哺乳類ラパマイシン標的タンパク質、MRI: 磁気共鳴画像法

てんかん

結節性硬化症を有する無症状の乳児には、脳波検査（EEG）異常は臨床的発作の発現前によく現れることから早期の介入を可能にするため生後12ヵ月までは6週間ごとに、生後24ヵ月までは3ヵ月ごとに定期的なEEGを行う。

ビガバトリンは、結節性硬化症に伴う点頭てんかんへの有効性を示す強力なエビデンスがあるため第一選択薬として推奨する。制御不能なてんかんの相対的リスクと治療に関連する副作用については、医療従事者と両親／保護者が一緒に話し合い、検討する必要がある。2週間以内に脳波上の不整脈パターンの消失（存在する場合）および点頭てんかんの軽減が起こらない場合、副腎皮質刺激ホルモン（ACTH）＊、合成副腎皮質刺激ホルモン、プレドニゾロン＊を二次治療として追加することができる。

発作が認められた患者または疑われる患者には定期的なEEGを推奨するが、その頻度は明確に定義された間隔ではなく、臨床的必要性に基づいて決定されるべきである。発作が起こったのかが不明、または原因不明の睡眠、行動変化、その他の認知・神経機能の変化が認められる場合には、長期（24時間以上）のビデオEEGが適切である。

点頭てんかんを除き、結節性硬化症における抗てんかん薬や食事療法の選択は、一般的に他のてんかんの治療法に準ずる必要がある。 mTOR阻害剤エベロリムスと特定の剤形のカンナビジオール＊は、結節性硬化症の発作を治療するためのランダム化比較臨床試験で特に評価され、有効性と忍容性が評価されている。

難治性の結節性硬化症患者、特に3種類の薬物療法が無効な患者には、てんかん手術を考慮すべきである。神経学的退行がみられる低年齢の小児には、特別な配慮が必要である。また、手術のための評価は、結節性硬化症の経験と専門知識を有する専門施設で行われるべきである。

mTOR: 哺乳類ラパマイシン標的タンパク質
＊点頭てんかん治療については本邦未承認

結節性硬化症関連神経精神症状（**TAND**）

TANDチェックリスト（https://tandconsortium.org/checklists/）のような有能なスクリーニングツールを用いて、生涯にわたり1年ごとに、あるいは臨床的に必要に応じてより頻回にTANDスクリーニングを行うべきである。スクリーニングで懸念事項が確認された場合、適切な専門家が評価し、関連するTANDの症状を診断し治療する。

毎年のスクリーニングに加え、発育上の重要な時期にTANDの正式な評価を行うことを推奨する。

この評価には、精神科医、心理学者、神経心理学者、その他医療、教育、神経発達の専門家など、さまざまな専門家の意見が必要である。突然の予期せぬ行動の変化では、医学的な原因（例：上衣下巨細胞性星細胞腫［SEGA］、発作、腎臓疾患、薬物療法）の可能性を検討するための身体的評価を促す必要がある。

TAND症状に対する早期発見と早期介入は、最適な転帰を得るために重要である。

現在、結節性硬化症に特異的な介入は、どのTANDの症状に対しても存在しない。しかし、自閉症スペクトラム障害、注意欠如/多動性障害、不安障害など、TANDの傘下にある個々の障害には、エビデンスに基づく治療戦略が存在する。適切な専門家による介入は、各個人のTANDプロファイルに合わせ、エビデンスに基づく診療ガイドラインまたは個々の症状に対するパラメータに基づくべきである。

[illegible]
[illegible]
[illegible]TAND[illegible]TAND[illegible]

[illegible]

直径3cm以上で無症状の増大する血管筋脂肪腫に対しては、一次治療としてmTOR阻害剤による治療を推奨する。EXIST-2試験では、低用量のエベロリムス（1日5mg以下）を投与された患者の30%で、血管筋脂肪腫のコントロールの維持が示され、この利点はEXIST-2に参加した患者のみならずほとんどの結節性硬化症患者に一般化できることが新たに示唆された。エベロリムスを安全に使用するためのプロトコルは、前免疫を含め、遵守されるべきである。最近の研究によりGFRが維持され、出血、高血圧、またはその他の合併症の発生率の低下が得られている先制的介入が、血管筋脂肪腫の進行または腎障害が引き起こされうる外科的塞栓術や切除療法よりも好ましい。
EXEST-2試験では、本剤の承認用法用量の範囲外のデータも含まれている。

腎機能、蛋白尿、血圧の臨床評価は、正常値であれば最低年1回行うべきである。また、腎機能障害や高血圧の所見がある場合には、より頻回に評価すべきである。高血圧のコントロールも重要であり、小児には年齢別基準を用いるなどして、患者の血圧を正確に測定することが極めて重要である。

高血圧患者には、一次治療としてレニン-アルドステロン-アンジオテンシン系の阻害薬で治療する必要がある。現在の臨床経験からは、mTOR阻害剤による治療を受けている患者にはアンジオテンシン変換酵素阻害薬を避けるべきとする以前の提言は支持されない。

さらに、アンジオテンシン変換酵素阻害薬＊とアンジオテンシン受容体拮抗薬＊は、他の慢性腎臓病の状態において明らかに腎機能を持続させ、若年者では血管筋脂肪腫形成率の減少に関連している。

高度の腎不全を発症した少数例でも、出血を防ぎ、腎機能の低下を遅延または停止させるために、mTOR阻害剤による治療は有効である可能性がある。

8. 重要な基本的注意（抜粋）
8.3 重篤な腎障害があらわれることがあるので、本剤の投与開始前及び投与開始後は定期的に血清クレアチニン、BUN等の腎機能検査及び尿蛋白等の尿検査を行うこと。
11. 副作用（抜粋）
11.1.3 腎不全（0.9%）
重篤な腎障害があらわれることがあり、腎不全が急速に悪化した例も報告されている。

結節性硬化症患者については、神経障害のある患者を含め、腎代替療法のすべての選択肢を検討する必要がある。

多嚢胞性疾患、腎細胞癌、その他の腫瘍、血管筋脂肪腫の変化に対する画像診断検査を実施すべきである。腹部MRIは、脳の画像検査と同時に実施が可能で、望ましい画像診断法である。MRIが利用できない場合は、CTでも有用な情報を得られる。画像診断の頻度は、1~3年ごとである。腫瘍の大きさが3cmに近く、かつ/または増大傾向にある場合、1年ごとの検査が望ましい。腫瘍が認められないか、または小腫瘍（1cm未満）しか認められず、時間経過でもほぼ増大がみられないような特定の状況では、より検査頻度の間隔を伸ばすことが許容できる。mTOR阻害剤による内科的治療が禁忌の場合、無症状の血管筋脂肪腫に対する選択的塞栓術とその後の副腎皮質ステロイド、腎温存切除術、または外因性の病変に対する切除療法は、許容できる二次治療である。急性出血に対しては、塞栓術とその後の副腎皮質ステロイドがより適切である。腎摘出術は、合併症の発生率が高く、将来の腎不全、末期腎不全、慢性腎臓病による予後不良のリスクが高まるため、避けるべきである。

脂肪成分の少ない血管筋脂肪腫は結節性硬化症患者によくみられ、小児および新規血管筋脂肪腫の患者に頻発する。脂肪成分の少ない血管筋脂肪腫と確信できない場合は、シース法による針生検や開腹生検が検討されることがある。

脂肪成分の少ない血管筋脂肪腫と腎細胞がんを区別するために、HMB-45を含む特異的抗体を用いた染色を行い、結節性硬化症専門病理医が生検結果を確認することを強く推奨する。

mTOR: 哺乳類ラパマイシン標的タンパク質、GFR: 糸球体濾過量、MRI: 磁気共鳴画像法、CT: コンピュータ断層撮影法
＊慢性腎臓病については本邦未承認

肺

結節性硬化症の成人女性は、胸部CTによりリンパ脈管筋腫症（LAM）の存在を定期的にスクリーニングするべきである。LAMのスクリーニングCTが陰性の後、肺の症状が発現した場合、または閉経までの無症状の女性では約5~7年ごとにCT画像を再撮影する必要がある。

スクリーニングCTでLAMと一致する嚢胞性肺疾患が確認された患者では、その後のCT検査の間隔は、症状の有無、信頼性の高い肺機能検査の実施の可能性、他の結節性硬化症の適応症に対するmTOR阻害剤の事前の使用、治療反応（またはその欠如）、他の肺合併症の発現などの個々の状況に基づき決定する必要がある。胸部CTを実施する場合、患者への放射線量を最小限にすべきである。

CTでLAMが確認された患者には、ベースラインの肺機能検査および6分間歩行試験を実施する。また、疾患進行率をモニターするために、年1回完全な肺機能検査を繰り返すべきである。可逆性気道閉塞による変動を抑えるため、すべての患者に対して気管支拡張後スパイロメトリーを行うことが望ましい。認知機能障害やその他の理由で肺機能検査が実施できない患者では、連続CT画像が進行を評価する最良の方法となる場合がある。

mTOR阻害剤であるシロリムスは、対象となるLAM患者に対する第一選択薬として推奨される。信頼性の高い肺機能検査を実施できない患者では、胸部CTにおける嚢胞性肺疾患の範囲、安静時または運動時の酸素補給の必要性、最小限の活動での労作時の呼吸困難、再発性気胸、血清VEGF-D値の上昇のうち、1つ以上の変化により決定される疾患の重症度および進行度の総合評価に基づきシロリムスの開始を決定できる。

また、治療効果の薬力学的マーカーとして、血清VEGF-D値を年1回測定することも検討されるが、この検査法の使用は検証されていない。
LAMが認められる結節性硬化症患者では、他の適応症ですでにエベロリムスを服用している可能性が高い。このような状況では、分子的類似性が高く、非盲検第2相試験で有効性が確認されていることから、シロリムスへの切り替えではなく、エベロリムスによる治療を継続し、肺機能検査を継続的にモニタリングすることを推奨する。
LAMにおける妊娠は、肺機能低下の進行および気胸のリスク上昇と関連していることを患者に説明するべきである。
肺移植は、末期LAMの結節性硬化症患者にとって、依然として実行可能な治療選択肢である。胸膜癒着術の既往は肺移植の禁忌ではないが、認知障害、腎機能障害、血管筋脂肪腫の負荷など、他の結節性硬化症関連の併存疾患の存在は、肺移植の候補ではあるが、肺移植後の転帰にも影響する可能性がある。

CT: コンピュータ断層撮影法、mTOR: 哺乳類ラパマイシン標的タンパク質、VEGF-D: 血管内皮増殖因子-D

皮膚

結節性硬化症の小児に対しては、年1回の皮膚診察を推奨する。成人では、皮膚症状の重症度により、皮膚科的評価の頻度が異なる。サイズおよび/または数が急速に変化する、機能障害を引き起こす、疼痛または出血を引き起こす、社会活動を妨げる結節性硬化症関連の皮膚病変に対しては、綿密な検査と介入を推奨する。皮膚の変化をとらえるために、デジタル写真による長期的な観察を行うことができる。

多くの患者は、他の結節性硬化症関連症状に対して全身性mTOR阻害剤を服用しているため、結節性硬化症関連の皮膚病変も改善している。

皮膚反応が不十分な患者には、mTOR阻害剤投与中の創傷治癒障害の可能性を考慮した上で、外科的処置を用いることができる。全身性mTOR阻害剤のリスクベネフィット比から、一般に結節性硬化症皮膚病変のみへの使用は除外される。

シロリムス外用ゲル剤は、顔面血管線維腫の治療に安全かつ有効である。

4.効能又は効果
結節性硬化症に伴う皮膚病変

シロリムス外用ゲル剤は、他の結節性硬化症皮膚病変も改善する可能性がある。

4.効能又は効果
結節性硬化症に伴う皮膚病変

臨床試験が行われるまでは、シロリムス外用ゲル剤を使用している間は、十分な日焼け防止を推奨する。

4.効能又は効果
結節性硬化症に伴う皮膚病変

外科的処置は、結節性硬化症皮膚病変の治療に有効である。

外科的処置の適応は、出血、炎症、疼痛、外観不良、機能障害（視力、呼吸、運動など）である。

mTOR: 哺乳類ラパマイシン標的タンパク質

歯

歯の詳細な臨床検査や診察は、少なくとも6ヵ月に1回行う必要がある。

歯エナメル陥凹は、第一選択治療としての予防措置（シーラント、フッ化物）により管理することができる。症候性のあるいは変形した口腔線維腫や顎骨の病変は、外科的切除や掻爬で治療する必要がある。

症候性または無症候性の顔面腫脹については、歯原性由来か歯や口腔内病変に伴う口腔内疼痛を除外するために、高度な訓練を受けた歯科医師に紹介する必要がある。

心臓

[illegible]1[illegible]3[illegible]3[illegible]5[illegible]12[illegible]ECG[illegible]

[illegible]

[illegible]

[illegible]
[illegible]
[illegible]VEGF[illegible]
[illegible]mTOR[illegible]

[illegible]VEGF[illegible]

[illegible]FDA[illegible]
3[illegible]
[illegible]
[illegible]

mTOR[illegible]
[illegible]
[illegible]

[illegible]

[illegible]PNET[illegible]PNET[illegible]PNET[illegible]MRI[illegible]PNET[illegible]CT[illegible]

MRI[illegible]CT[illegible]

[illegible]

1) Northrup H, et al. Pediatr Neurol 2021; 123: 50-66.
2) Northrup H, et al. Pediatr Neurol 2013; 49: 243-254.

3) Krueger D. A, et al. Pediatr Neurol 2013; 49: 255-265.

□□□□□□□□□□□□□□□□

□□□□□□
