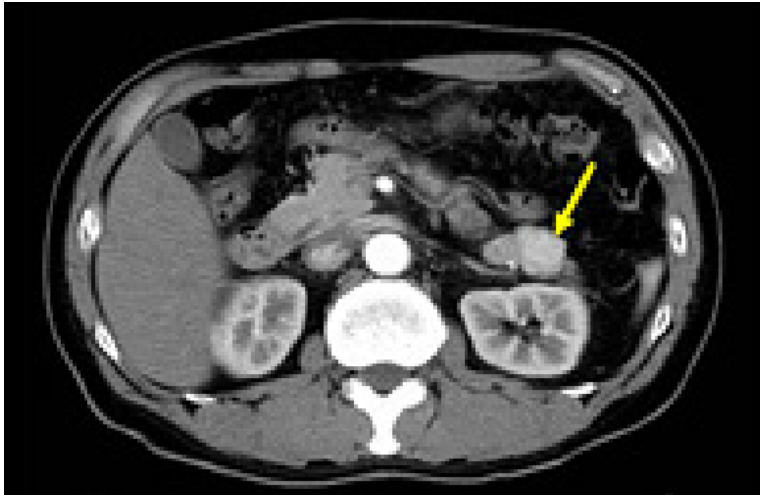
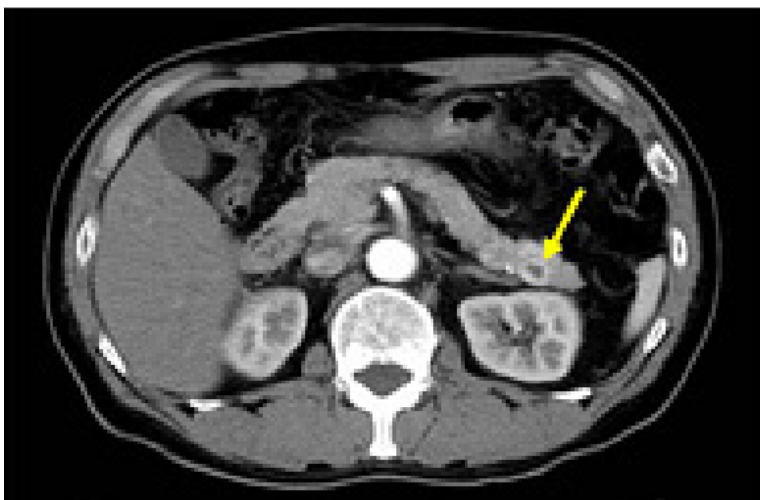


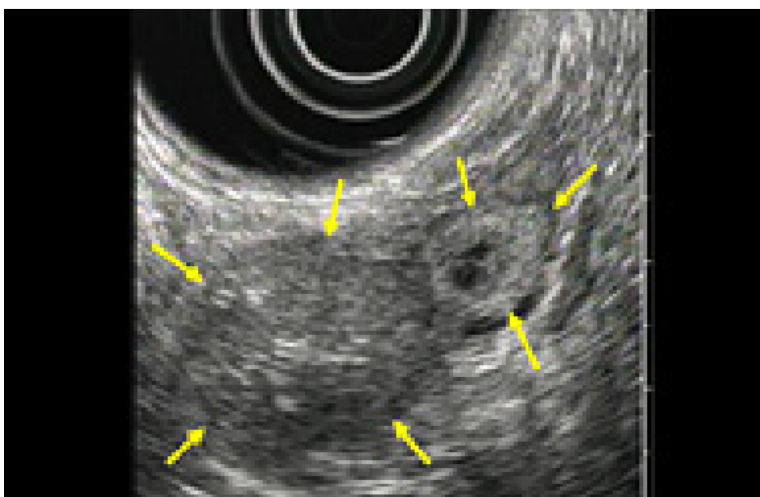
Image



CT 画像（インスリノーマ例）**



CT 画像（インスリノーマ例）**



EUS 画像（インスリノーマ例）

*：脾動脈からの刺激で有意反応を認めた

**：腫瘍を矢印で示す



Source URL: https://www.pro.novartis.com/jp-ja/products/afinitor/net/diagnosis_02