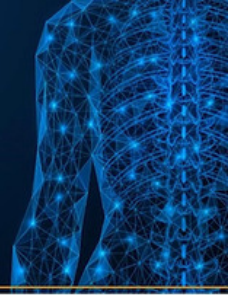

□□□□□□□□□□□□□□□□□□□□□□□□

□□□□□□□□□□□□□□□□□□□□□□□□

① □□□□□□□□□□

# 明日から使える 脊椎関節炎の診療知識



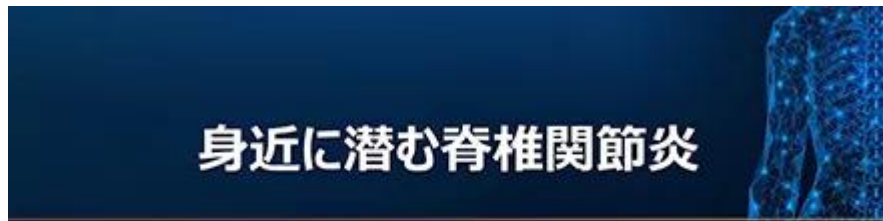## ① 身近に潜む脊椎関節炎

監修：三井記念病院 膠原病リウマチ内科  
部長 鈴木暁岳先生

第1話は、「身近に潜む脊椎関節炎」として疫学と分類を改めてご紹介いたします。

## VIDEO

□□□□□□□□□□□□□□□□□□□□□□



## ② 体軸性脊椎関節炎の診断の仕方と 画像検査オーダーのコツ

監修：三井記念病院 膠原病リウマチ内科  
部長 鈴木暁岳先生

---

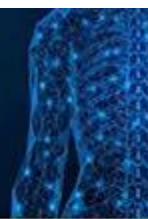② □□□□□□□□□□□□□□□□□□□□□□

② □□□□□□□□□□□□□□□□□□□□□□

□□□□

□□□□

# 明日から使える 脊椎関節炎の診療



## ③強直性脊椎炎の診断

監修：三井記念病院 膠原病リウマチ内科  
部長 鈴木暁岳先生

---

---

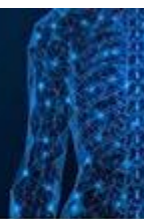③□□□□□□□□

③□□□□□□□□

□□□□

□□□□

## 明日から使える 脊椎関節炎の診療知識



### ④ X線基準を満たさない体軸性脊椎関節炎 (nr-axSpA) の診断の仕方

監修：三井記念病院 膠原病リウマチ内科  
部長 鈴木暁岳先生

---



---

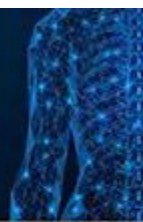
④X□□□□□□□□□□□□□□□□□□

④X□□□□□□□□□□□□□□□□□□

□□□□

□□□□

## 明日から使える 脊椎関節炎の診療知識



### ⑤末梢性脊椎関節炎（pSpA） の診断の仕方

監修：三井記念病院 膠原病リウマチ内科  
部長 鈴木暁岳先生

---

⑤□□□□□□□□□□□□

⑤□□□□□□□□□□□□

□□□□

□□□□

□□□□□□□□□□□□□□□□

□□□□□□

---

**Source URL:** <https://www.pro.novartis.com/jp-ja/products/cosentyx/movie>