

CTCAE	Grade				
	1	2	3	4	5
v 3.0 (診察所見)	粘膜の紅斑	斑状潰瘍または偽膜	融合した潰瘍または偽膜 わずかな外傷で出血	組織の壊死 顕著な自然出血	死亡
(機能所見)	わずかな症状で摂食に影響なし	症状があるが、食べやすく加工した食事を摂取し嚥下することはできる	症状があり、十分な栄養や水分の経口摂取ができない	生命を脅かす症状がある	
v 4.0	症状がないまたは軽度治療を要さない	中等度の疼痛 経口摂取に支障がない 食事の変更を要する	高度の疼痛 経口摂取に支障がある	生命を脅かす 緊急処置を要する	死亡

CTCAE v3.0 JCOG/JSCO

9th Suppl. 2, 1, 2004 / JCOG Web <http://www.jcog.jp/>

v4.0 JCOG JCOG Web <http://www.jcog.jp/>

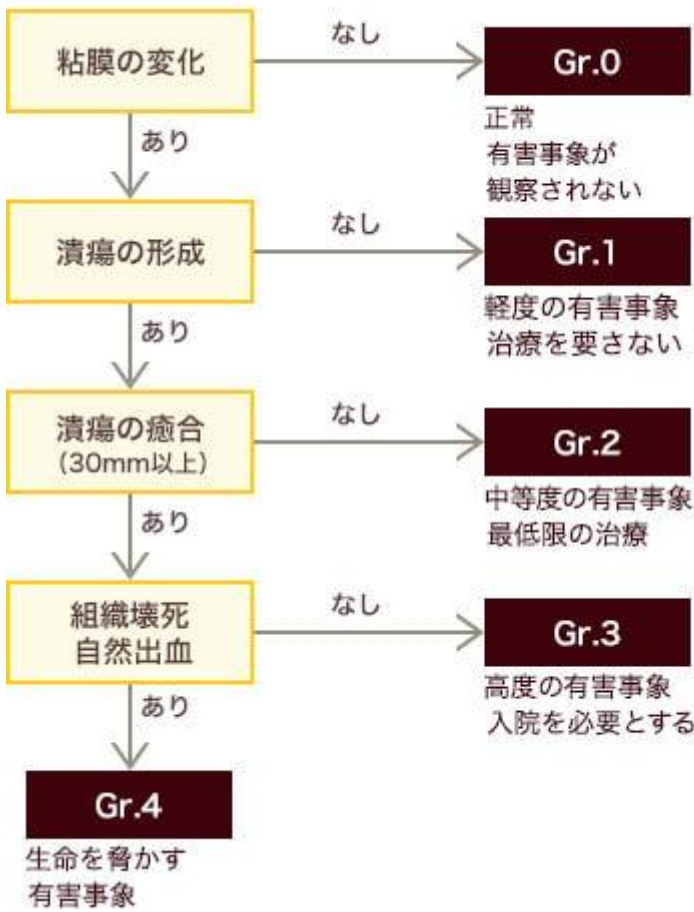
Grade 0 5 6

1

1 CTCAE v3.0

Image

口腔粘膜炎の評価



Oral Supportive Care for Cancer Committee.:

OSCC3. 2015

Nearest Match

Grade Grade

Gr.1 Gr.2 / Grade

2 CTCAE v3.0

Image

有害事象	Short Name	Grade				
		1	2	3	4	5
粘膜炎/ 口内炎 (診察所見)	Mucositis (clinical exam)	粘膜の紅斑	斑状潰瘍 または偽膜	融合した潰瘍 または偽膜; わずかな 外傷で出血	組織の壊死; 顕著な 自然出血; 生命を脅かす	死亡
粘膜炎/ 口内炎 (機能/症状)	Mucositis (functional/ symptomatic)	わずかな症状 で摂食に 影響なし	症状があるが, 食べやすく 加工した食事を 摂取し嚥下する	症状があり, 十分な栄養や 水分の経口 摂取ができない	生命を脅かす 症状がある	死亡

CTCAE v3.0 JCOG/JSCO - 2004年10月27日

Common Terminology Criteria for Adverse Events v3.0 (CTCAE v3.0)

CTCAE v3.0

Grade 1

Grade 2

30mm
Gr.2

Grade 3

30mm

Grade 4

Grade 1

Grade 1

Image

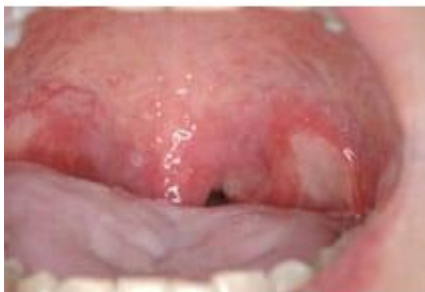Grade 2

3 Grade 2

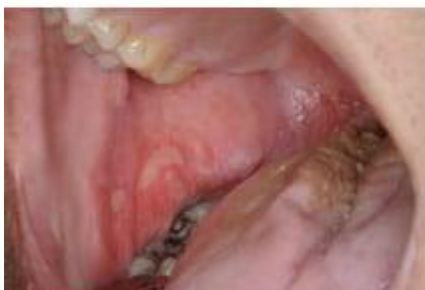Image

Grade2 斑状潰瘍または偽膜

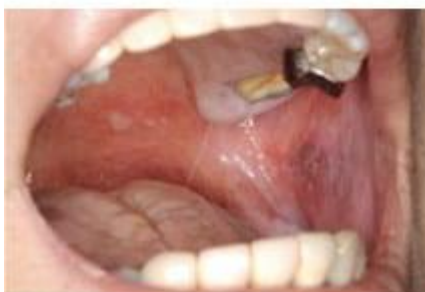- 斑状で限局的、1個の大きさは30mm未満
- 限局的とは複数の亜部位をまたがない範囲
- 複数の亜部位にそれぞれ潰瘍があっても、各部分ごとに散発する場合はGr.2とする



Gr.2 左軟口蓋部の潰瘍



Gr.2 右頬粘膜に潰瘍



Gr.2 口蓋と左頬粘膜に潰瘍

Grade 2

Gr.2→Gr.3

Grade 2

NSAIDs

Oral Supportive Care for Cancer Committee.: OSC3. 2015

Grade 3

4 Grade 3

Image

Grade 4

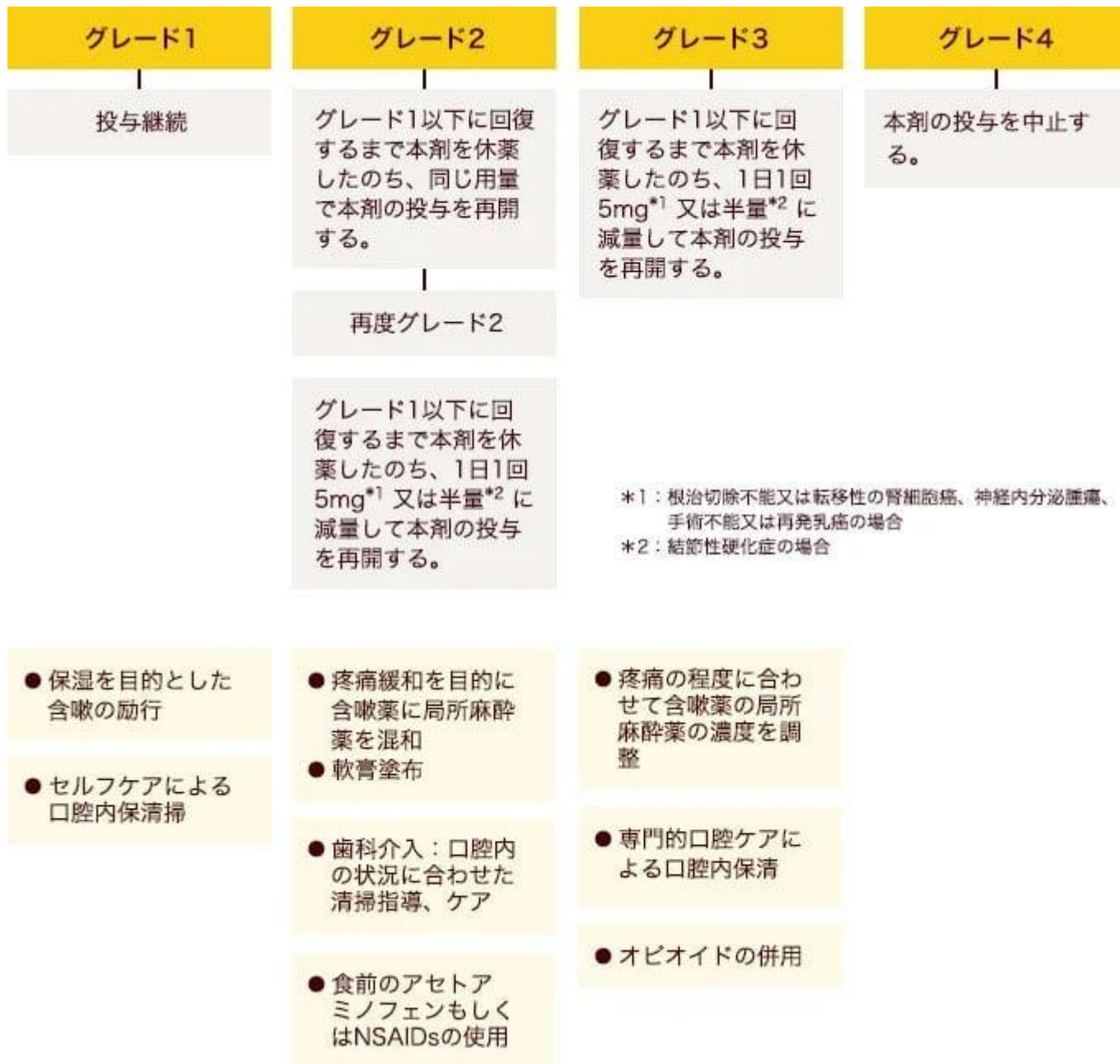
Grade 4

Oral Supportive Care for Cancer Committee:
OSC3

BOLERO-2
Grade 1
Grade 3/4
Grade 1
Grade 3/4

6

Image



03 □□□□□□

Image

