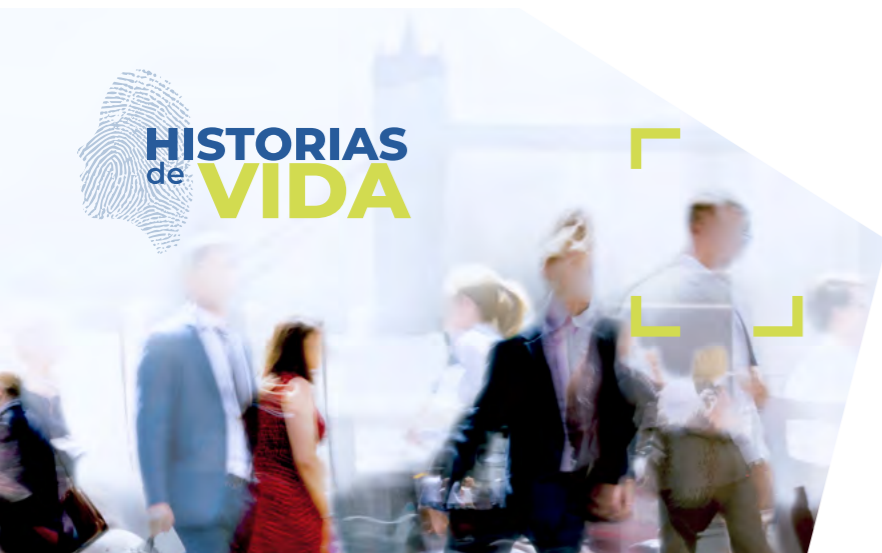



# Historias de vida

## CASOS CLÍNICOS

Bienvenido a Historias de Vida un espacio para la consulta de Casos Clínicos reales.

Apici con el im aut lab int aut enis nus modio volum harum ut pore res sitatur aut entem inciet fugia serum nulparc hicimin estio dolorere, volorio nsercia nem rehentius enis nus modio volum harum ut pore.

Hacer otra búsqueda

**Paciente prediabética diagnosticada de un cáncer de mama avanzado fenotipo luminal PIK3CA mutada**

Autor: **Dr. Pablo Tolosa Ortega**  
Hospital: Hospital Universitario 12 de Octubre de Madrid

### Caso clínico

Este caso muestra una paciente con cáncer de mama PIK3CA mutado tratada con alpelisib + fulvestrant en segunda línea con riesgo de hiperglucemia grado 3.

#### CARACTERÍSTICAS DE LA PACIENTE

Como antecedentes relevantes la paciente padecía un síndrome depresivo en tratamiento con citalopram, una obesidad de clase 1 (IMC 30,0-34,9), una glucemia basal normal y una hemoglobina glicada basal de 5,8% lo que la catalogó como prediabética.

#### DIAGNÓSTICO DE LA PACIENTE

Mujer menopáusica de 52 años que consultó en **junio de 2020** por un nódulo palpable en la mama derecha de 2 meses de evolución. A la exploración presentó nódulo de 3 cm en cuadrante superior externo de mama derecha con al menos 2 adenopatías axilares sospechosas.

Tras estudio radiológico loco-regional y toma de biopsia, se diagnosticó de un **carcinoma ductal infiltrante** grado 3 cT2cN2Mx fenotipo luminal B [RE: 98% (+++/+++), RP: 90% (+++/+++), HER2: grado 2 (borderline) FISH no amplificado].

En el estudio de extensión con **PET-TAC se evidenció extensa afectación ganglionar en los territorios supra e infra diafragmáticos y metástasis óseas múltiples.**

#### ESTADIO METASTÁSICO DE LA ENFERMEDAD

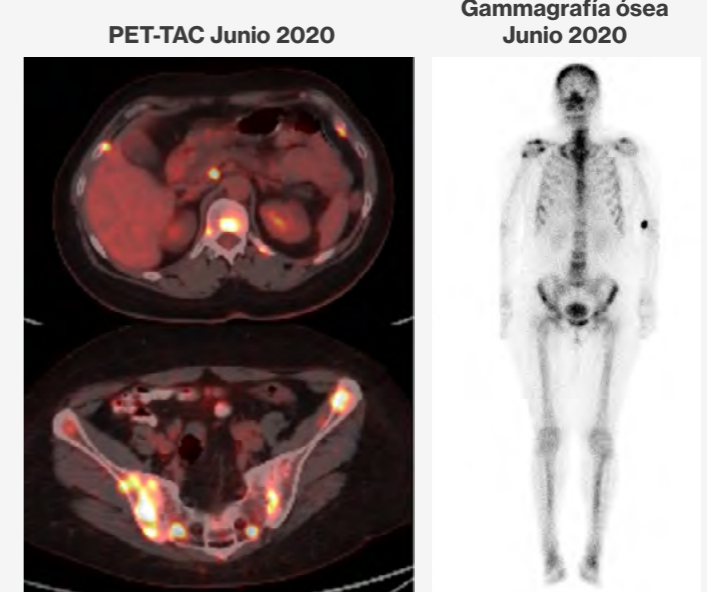
Se inició **tratamiento con bifosfonatos + calcio** para evitar eventos óseos y se confirmó mediante biopsia la presencia de enfermedad metastásica de fenotipo luminal.

La paciente recibió **tratamiento de primera línea basado en inhibidores de la aromatasa con un intervalo libre de progresión de 10 meses.** Se realizó un estudio de secuenciación masiva en tejido tumoral donde se identificó una **mutación H1047R en el dominio quinasa del exón 21 de PIK3CA** y se descartaron otras mutaciones. Se realizó estudio mutacional en línea germinal de BRCA 1 y 2 con resultado negativo.

En **noviembre de 2021**, la paciente presentó progresión ósea de la enfermedad. Ante la necesidad de terapia de **segunda línea** para el cáncer de mama luminal avanzado en una paciente PIK3CA mutada y prediabética, se inició **tratamiento con una escalada progresiva de metformina hasta un máximo de 2000 mg al día + fulvestrant 500 mg cada 28 días + dosis de carga en día + 15 del primer ciclo, seguido de alpelisib 300 mg al día y ebastina.**

**Presentó diarrea G2** durante la escalada de dosis de metformina por lo que finalmente recibió solo **500 mg cada 12 horas de metformina.** Con un adecuado control dietético, hábitos de vida saludable y la profilaxis con metformina, solo presentó **hiperglucemia G2 de manera ocasional** (máximo 170 mg/dl) alcanzando un **intervalo libre de progresión de 12 meses con la combinación de fulvestrant + alpelisib.**

Última revisión del caso: Marzo 2023.



Descargar caso clínico completo

### Conoce más datos sobre el caso

#### Justificación del tratamiento

#### Q&A

#### Links de interés

El tratamiento más apropiado en una paciente con cáncer de mama luminal metastásico PIK3CA mutada que progresa a inhibidores de la aromatsa se basa en la combinación de fulvestrant + alpelisib en base a los resultados del estudio SOLAR-1 donde se alcanzó una mediana de supervivencia libre de progresión de 11,0 meses comparado con 5,7 meses para fulvestrant en monoterapia.

Debido a la presencia de al menos dos factores de riesgo (prediabetes y obesidad clase 1) la paciente presenta riesgo de hiperglucemia grado 3. La respuesta correcta es iniciar una escalada progresiva de metformina hasta un máximo de 2000 mg al día, al menos durante los 7 días previos al inicio de alpelisib.

En el estudio METALLICA, donde se evaluó esta estrategia, la tasa de hiperglucemia grado 3 fue significativamente menor a la encontrada en los estudios SOLAR-1 o BYLieve. Se debe valorar el uso de metformina en todo paciente previo al inicio de alpelisib incluso en ausencia de factores de riesgo, especialmente en prediabéticos, así como el uso de antistamínicos profilácticos.

André F, Ciruelos E, Rubovszky G, et al. Alpelisib for PIK3CA-mutated, hormone receptor-positive advanced breast cancer. N Engl J Med. 2019;380(20):1929-1940.  
Rugo HS, Lerebours F, Ciruelo E, et al. Alpelisib plus fulvestrant in PIK3CA-mutated, hormone receptor-positive advanced breast cancer after a CDK4/6 inhibitor (BYLieve): one cohort of a phase 2, multicentre, open-label, non-comparative study. Lancet Oncol. 2021;22(4):489-98.  
Rodon J, Demanse D, Rugo HS, et al. A Risk Analysis of Alpelisib (ALP)-Induced Hyperglycemia (HG) Using Baseline Factors in Patients (pts) With Advanced Solid Tumors and Breast Cancer (BC): A Pooled Analysis of X2101 and SOLAR-1. Ann Oncol. 2021;32(2):S64.  
Ruiz M, Tolosa P, Blanch S, et al. Metformin (MET) for the prevention of Alpelisib (ALP)-related Hyperglycemia (HG) in PIK3CA-mutated, Hormone Receptor-Positive (HR(+))/HER2-Negative (HER2(-)) Advanced Breast Cancer (ABC):The METALLICA study. Abstract PD8-02 presentado en SABCS 2022: 6-10 de Diciembre del 2022: San Antonio (Texas).

ES2303294781 - Abril 2023.

#### Valora este contenido:



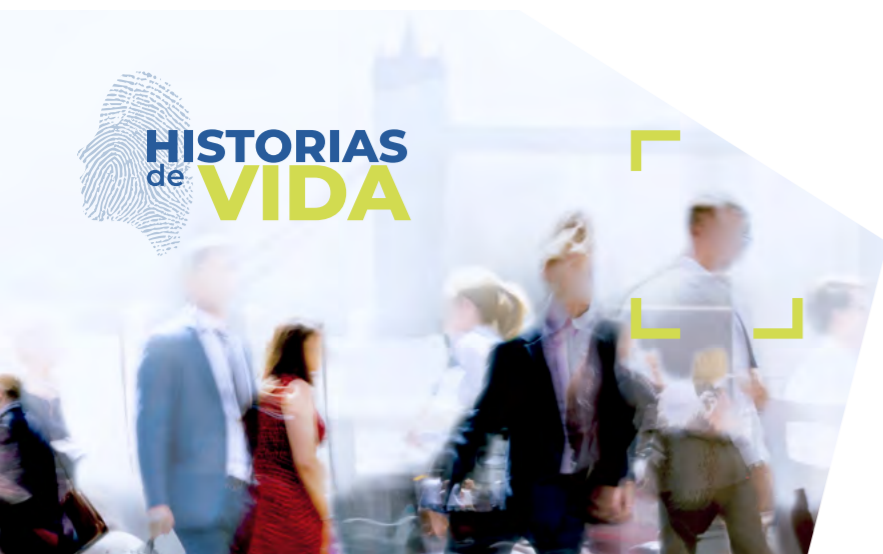todavía no hay valoraciones

Compartir | Añadir a favoritos | Imprimir

Configuración de cookies

Directorio del sitio





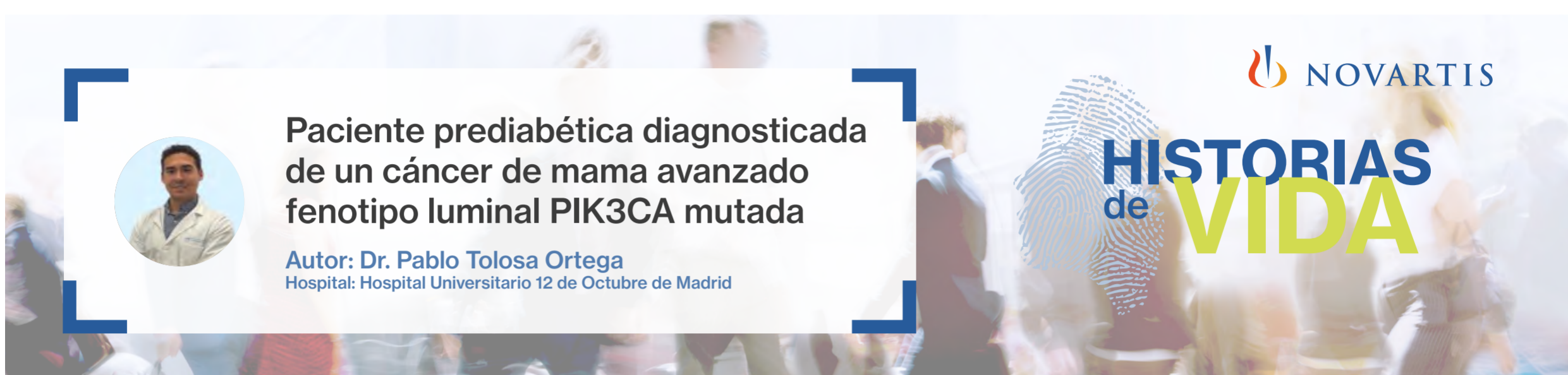
## Historias de vida

# CASOS CLÍNICOS

Bienvenido a Historias de Vida un espacio para la consulta de Casos Clínicos reales.

Apici con el im aut lab int aut enis nus modio volum harum ut pore res sitatur aut entem inciet fuga serum nulparc hicimin estio dolorere, volorio nsercia nem rehentius enis nus modio volum harum ut pore.

Hacer otra búsqueda



### Paciente prediabética diagnosticada de un cáncer de mama avanzado fenotipo luminal PIK3CA mutada

Autor: Dr. Pablo Tolosa Ortega  
Hospital: Hospital Universitario 12 de Octubre de Madrid

NOVARTIS

HISTORIAS de VIDA

#### Caso clínico

Este caso muestra una paciente con cáncer de mama PIK3CA mutado tratada con alpelisib + fulvestrant en segunda línea con riesgo de hiperglucemia grado 3.

#### CARACTERÍSTICAS DE LA PACIENTE

Como antecedentes relevantes la paciente padecía un síndrome depresivo en tratamiento con citalopram, una obesidad de clase 1 (IMC 30,0-34,9), una glucemia basal normal y una hemoglobina glicada basal de 5,8% lo que la catalogó como prediabética.

#### DIAGNÓSTICO DE LA PACIENTE

Mujer menopáusica de 52 años que consultó en **junio de 2020** por un nódulo palpable en la mama derecha de 2 meses de evolución. A la exploración presentó nódulo de 3 cm en cuadrante superior externo de mama derecha con al menos 2 adenopatías axilares sospechosas.

Tras estudio radiológico loco-regional y toma de biopsia, se diagnosticó de un **carcinoma ductal infiltrante** grado 3 cT2cN2Mx fenotipo luminal B [RE: 98% (+++/+++), RP: 90% (+++/+++), HER2: grado 2 (borderline) FISH no amplificado].

En el estudio de extensión con PET-TAC se evidenció **extensa afectación ganglionar en los territorios supra e infra diafragmáticos y metástasis óseas múltiples**.

#### ESTADIO METASTÁSICO DE LA ENFERMEDAD

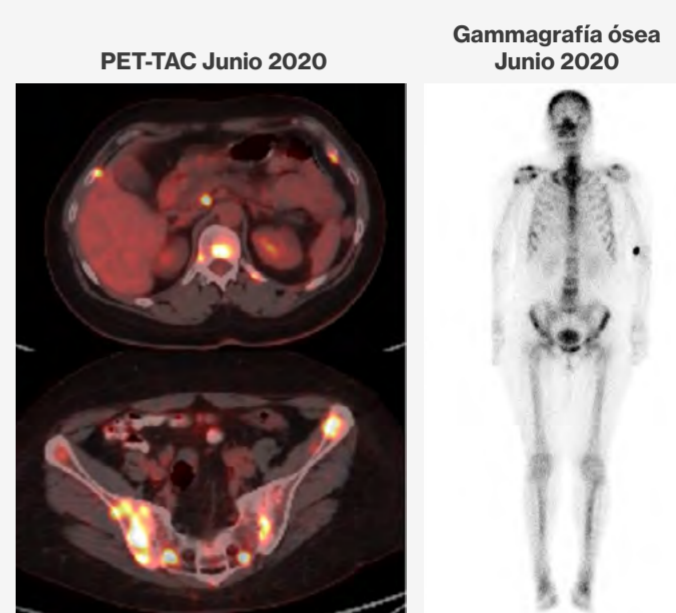
Se inició **tratamiento con bifosfonatos + calcio** para evitar eventos óseos y se confirmó mediante biopsia la presencia de enfermedad metastásica de fenotipo luminal.

La paciente recibió **tratamiento de primera línea basado en inhibidores de la aromatasas con un intervalo libre de progresión de 10 meses**. Se realizó un estudio de secuenciación masiva en tejido tumoral donde se identificó una **mutación H1047R en el dominio quinasa del exón 21 de PIK3CA** y se descartaron otras mutaciones. Se realizó estudio mutacional en línea germinal de BRCA 1 y 2 con resultado negativo.

En **noviembre de 2021**, la paciente presentó progresión ósea de la enfermedad. Ante la necesidad de terapia de **segunda línea** para el cáncer de mama luminal avanzado en una paciente PIK3CA mutada y prediabética, se inició **tratamiento con una escalada progresiva de metformina hasta un máximo de 2000 mg al día + fulvestrant 500 mg cada 28 días + dosis de carga en día + 15 del primer ciclo, seguido de alpelisib 300 mg al día y ebastina**.

Presentó **diarrea G2** durante la escalada de dosis de metformina por lo que finalmente recibió solo **500 mg cada 12 horas de metformina**. Con un adecuado control dietético, hábitos de vida saludable y la profilaxis con metformina, solo presentó **hiperglucemia G2 de manera ocasional** (máximo 170 mg/dl) alcanzando un **intervalo libre de progresión de 12 meses con la combinación de fulvestrant + alpelisib**.

Última revisión del caso: Marzo 2023.



Descargar caso clínico completo

#### Conoce más datos sobre el caso

## Características de la paciente

- Edad:** 52 años
- Estadio de la enfermedad en el diagnóstico:** Estadio IV paciente *de novo* (diagnosticada directamente como metastásica)
- Estado menopáusico en el estadio metastásico:** Postmenopáusica

### Antecedentes clínicos de interés

- Antecedentes oncológicos de interés (familiar):** Desconocido
- Tabaco:** Desconocido
- Obesidad:** Clase 1
- Diabetes:** Prediabética
- Embarazo (TPAL):** Desconocido
- Abortos:** Desconocido
- Hijos vivos:** Desconocido
- Alergias medicamentosas:** No
- Medicación concomitante:** Citalopram

### Datos personales de interés

- Lugar de residencia actual:** Desconocido
- Facilidad de acceso al hospital**  
**donde se trata:** ★★★★★ Desconocido
- Dependencia del cuidador:** ★★★★★ Desconocido
- Situación laboral:** Desconocido
- Actividad física:** ★★★★★ Desconocido
- Soporte psicooncológico:** Desconocido

## Características de la patología

**Fecha de diagnóstico de la enfermedad metastásica:** Junio de 2020

**Fecha de la biopsia en estadio metastásico:** Junio de 2020

- RE (receptor de estrógenos):** 98%
- RP (receptor de progesterona):** 90%
- Ki67:** N/C
- HER2 (receptor HER2):** Negativo
- Mutaciones de relevancia:** N/C
- Subtipo intrínseco:** Luminal B

**Motivo de sospecha de la enfermedad metastásica:** Bulto u otros cambios significativos en la mama

N/C: no completado.

**Estudio diagnóstico y de extensión de la enfermedad metastásica:**

- PET-TAC
- Gammagrafía ósea

Localización/es del debut de la metástasis: ósea y ganglionar

Localización/es actual de la metástasis: ósea y ganglionar

**Sintomatología actual de la paciente:** Sintomatología controlada

## Tratamiento

**Línea actual de tratamiento:** 2L



**2L: noviembre de 2021 inicia tratamiento con alpelisib + fulvestrant**

**Quimioterapia en estadio metastásico:** No

**Dosis de tratamiento al inicio:** 300 mg/día

**La dosis actual/final del tratamiento era la misma que la inicial:** Sí

#### Justificación del tratamiento

#### Q&A

#### Links de interés

El tratamiento más apropiado en una paciente con cáncer de mama luminal metastásico PIK3CA mutada que progresa a inhibidores de la aromatasas se basa en la combinación de fulvestrant + alpelisib en base a los resultados del estudio SOLAR-1 donde se alcanzó una mediana de supervivencia libre de progresión de 11,0 meses comparado con 5,7 meses para fulvestrant en monoterapia.

Debido a la presencia de al menos dos factores de riesgo (prediabetes y obesidad clase 1) la paciente presenta riesgo de hiperglucemia grado 3. La respuesta correcta es iniciar una escalada progresiva de metformina hasta un máximo de 2000 mg al día, al menos durante los 7 días previos al inicio de alpelisib.

En el estudio METALLICA, donde se evaluó esta estrategia, la tasa de hiperglucemia grado 3 fue significativamente menor a la encontrada en los estudios SOLAR-1 o BYLieve. Se debe valorar el uso de metformina en todo paciente previo al inicio de alpelisib incluso en ausencia de factores de riesgo, especialmente en prediabéticos, así como el uso de antistamínicos profilácticos.

André F. Cruellos E, Rubovszky G, et al. Alpelisib for PIK3CA-mutated, hormone receptor-positive advanced breast cancer. N Engl J Med. 2019;380(20):1929-1940.  
Rugo HS, Lerebours F, Cruellos E, et al. Alpelisib plus fulvestrant in PIK3CA-mutated, hormone receptor-positive advanced breast cancer after a CDK4/6 inhibitor (BYLieve): one cohort of a phase 2, multicentre, open-label, non-comparative study. Lancet Oncol. 2021;22(4):489-98.  
Ridón J, Demarne D, Rugo HS, et al. A Risk Analysis of Alpelisib (ALP)-Induced Hyperglycemia (HG) Using Baseline Factors in Patients (pts) With Advanced Solid Tumors and Breast Cancer (BC): A Pooled Analysis of X2101 and SOLAR-1. Ann Oncol. 2021;32(2):564.  
Ruiz M, Tolosa P, Bianch S, et al. Metformin (MET) for the prevention of Alpelisib (ALP)-related Hyperglycemia (HG) in PIK3CA-mutated, Hormone Receptor-Positive (HR+)HER2-Negative (HER2-) Advanced Breast Cancer (ABC):The METALLICA study. Abstract P08-02 presentado en SABCS 2022, 6-10 de Diciembre del 2022, San Antonio (Texas).

ES2303294781 - Abril 2023.

Valora este contenido:

★★★★★

todavía no hay valoraciones

Compartir Añadir a favoritos Imprimir

Configuración de cookies

Directorio del sitio