

Reconocer la HS

Image



**Reconocer la
Hidradenitis Supurativa**

Image



**Reconocer la
Hidradenitis Supurativa**

Reconocer la HS: diagnóstico y manejo

La HS es una enfermedad crónica inflamatoria que afecta la piel con glándulas sudoríparas apocrinas

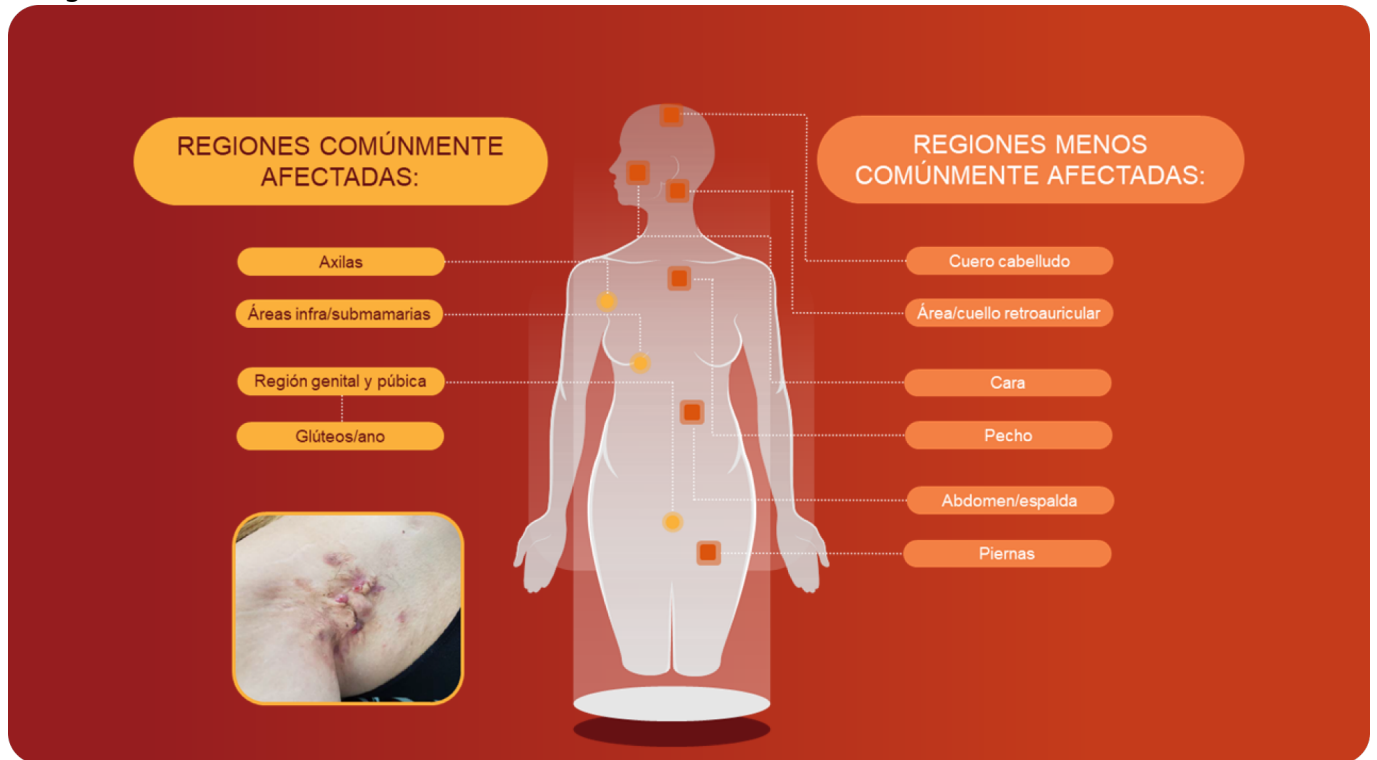
La HS es un trastorno crónico inflamatorio de la unidad del folículo piloso de la piel, caracterizado por:¹⁻³

- Nódulos, abscesos y túneles recurrentes

- Dolor, picazón y cronicidad de los síntomas
- Cicatrización

Las lesiones generalmente afectan las regiones apocrinas del cuerpo que soportan glándulas sudoríparas:¹⁻⁴

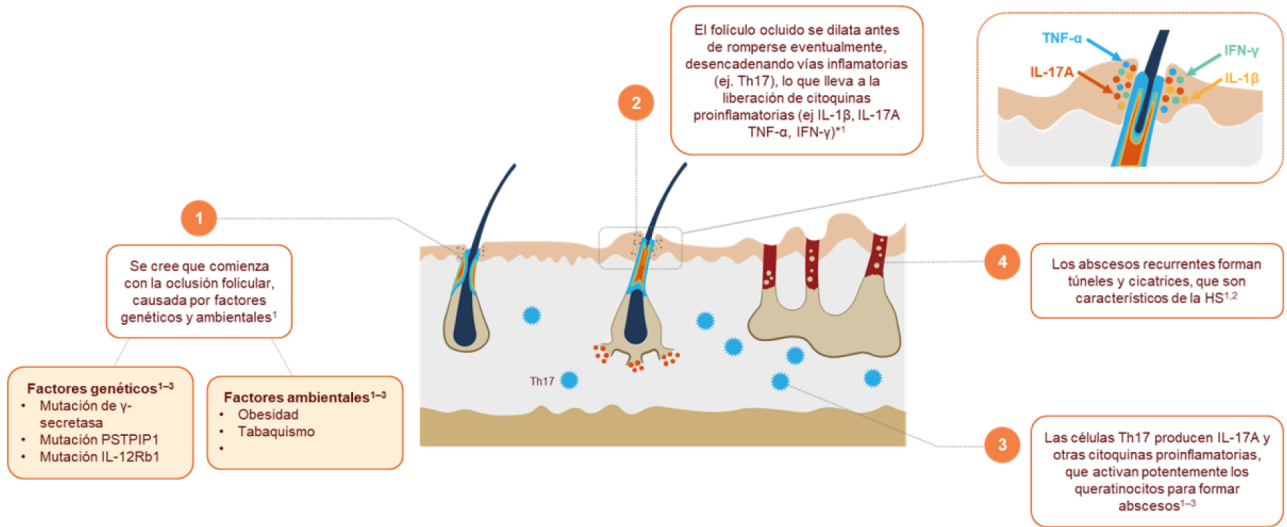
Image



1. Atzori L, et al. Clin Dermatol. 2017;5:1-4; 2. Napolitano M, et al. Clin Cosmetic Invest Dermatol. 2017;10:105-15; 3. Dufour DN, et al. Postgrad Med J. 2014;90:216-21; 4. Porter ML and Kimball AB, Hidradenitis Suppurativa; Clinical Presentation of Hidradenitis Suppurativa: pp 9-18.

La HS es causada por la desregulación del sistema inmunológico que conduce a la oclusión, inflamación y destrucción progresiva del folículo piloso

Image



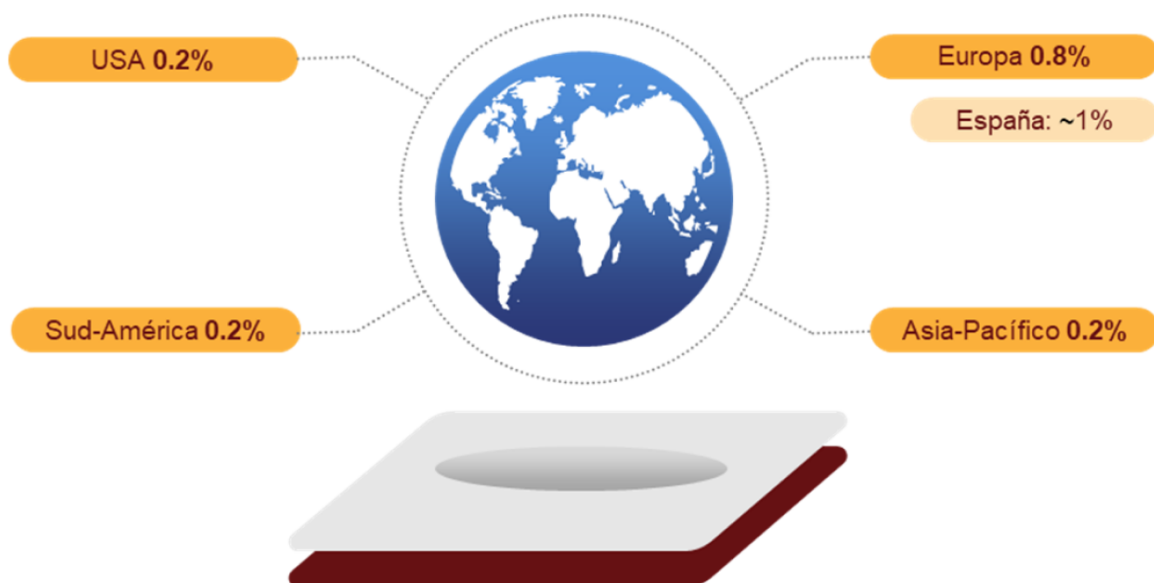*Se ha encontrado que otras citoquinas inflamatorias están reguladas al alza en la piel y el suero de pacientes con HS, incluyendo: CXCL-8, IL-8, IL-17 IL-32, IL-36a/b/g, IL-6, IL-10, IL-12p70.

Figura adaptada de: Vossen, et al. 2018¹; Fletcher, et al. 2020²; Napolitano, et al. 2017³

1. Vossen A, et al. Front Immunol. 2018;14:2965; 2. Fletcher J, et al. Clin Exp Immunol. 2020;201:121-34; 3. Napolitano M, et al. Clin Cosmetic Invest Dermatol. 2017;10:105-15.

Prevalencia global estimada: 1-4%¹⁻⁸

Image




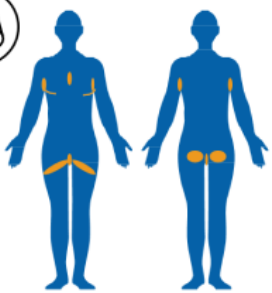
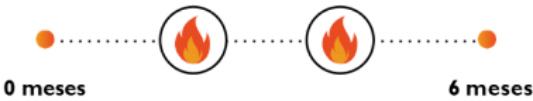
1. Delany E, et al. J Eur Acad Dermatol Venerol. 2018;32:467-73; 2. Dufour DN, et al. Postgrad Med J. 2014;90:216-21; 3. Ingram JR et al. Br J Dermatol. 2020;183:990-98; 4. Lee EY, et al. Can Fam Physician. 2017;63:114-20; 5. Phan K, et al. Biomed Dermatol. 2020;4:1-6; 6. Ingram JR, et al. Br J Dermatol. 2018;178:917-24; 7. Jemec G, et al. Br J Dermatol. 1988;119:345-50; 8. Saunte D, et al. JAMA. 2017;318:2019-32.

El contenido de esta web va dirigido a profesionales sanitarios colegiados en territorio español. La información contenida en este sitio web es contenido médico no promocional.

De media transcurren entre 7-10 años hasta que un paciente con HS es diagnosticado^{1,2}

Las 3 claves para reconocer la Hidradenitis Supurativa:

Image

<p>1. Tipo de lesión </p> <p>¿Hay presencia de nódulos, abscesos o túneles (también conocidos como fistulas/tractos sinusales)?</p>	<p>Nódulo</p>  <p>Nódulo*: Lesión sólida, esférica, palpable >1 cm. Puede ser inflamatorio o no inflamatorio.</p>	<p>Absceso</p>  <p>Absceso*: una lesión sensible, fluctuante (compresible), palpable, con eritema.</p>	<p>Túnel</p>  <p>Túnel* (fistula/tracto sinusal): Un tracto lineal que puede abrirse en la superficie de la piel. Puede ser drenante o no drenante.</p>
<p>2. Localización </p> <p>¿Las lesiones se localizan en las regiones axilar, inguinal, glútea, inframamaria o perianal?</p> 	<p>3. Recurrencia </p> <p>¿Ha tenido el paciente dos o más brotes en los últimos 6 meses?</p>  <p>0 meses 6 meses</p>		

La herramienta de cribado diagnóstico fue desarrollada por Martorell A, Bechara F, Ingram J, McGrath B, Romanelli M y Becherel P-A (como parte del estudio HELyx), adaptando el algoritmo de diagnóstico del Informe Hércules, 2017 (España) y Strategic health initiative to determine the standard of care in HS, con permiso.

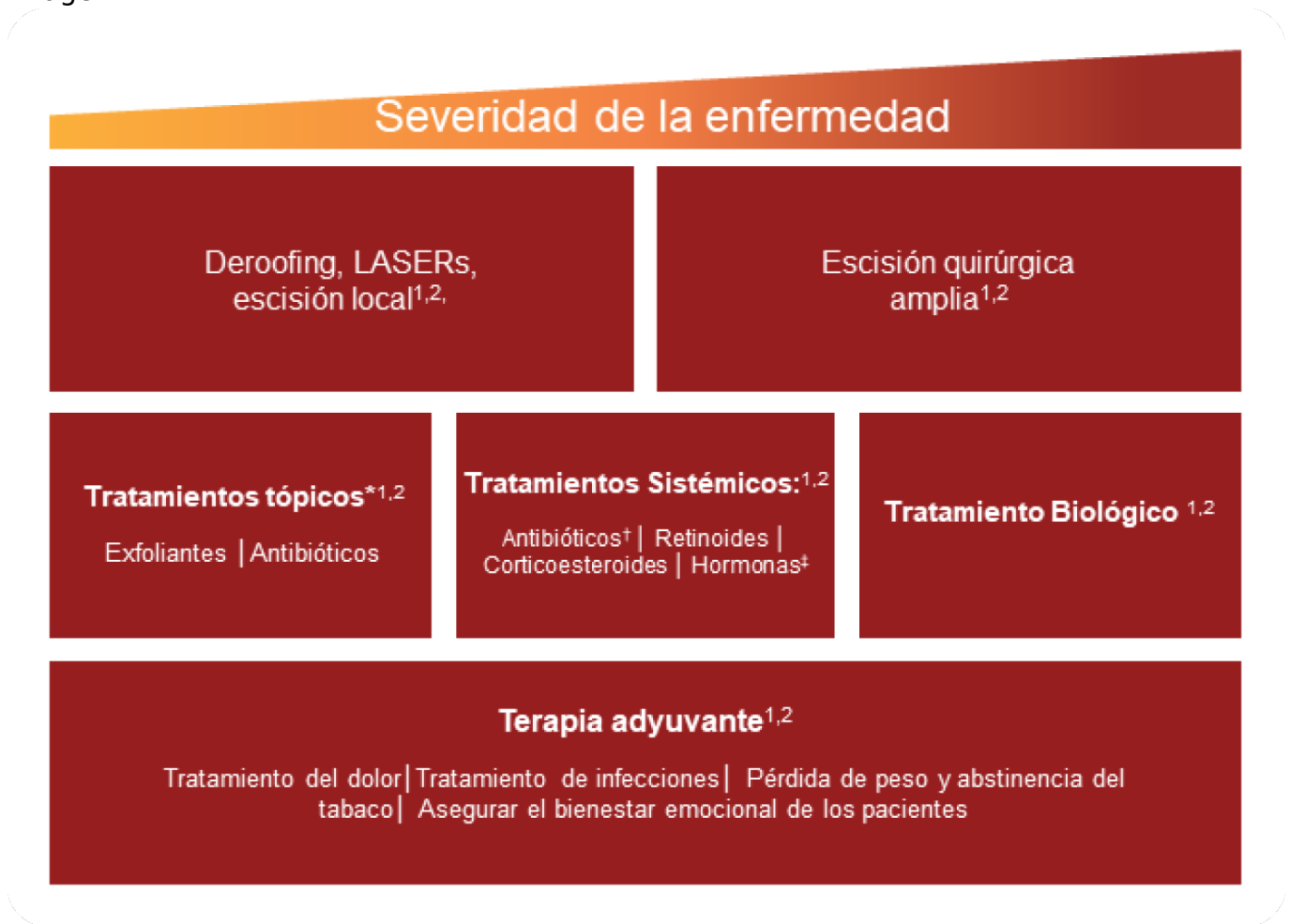*Las definiciones de lesión se tomaron de Frew JW, et al. 2021. JAMA Dermatol. 157(4):449-455. Imagen clínica de nódulos y abscesos proporcionada por el Dr. Collin

Blattner. Imagen clínica del túnel proporcionada por el Dr. Ali Moiin.

1. Saunte DM, et al. Diagnostic delay in hidradenitis suppurativa is a global problem. Br J Dermatol. 2015;173(6):1546-1549; 2. Garg A, et al. Evaluating patients' unmet needs in hidradenitis suppurativa: Results from the Global Survey Of Impact and Healthcare Needs (VOICE) Project. Am Acad Dermatol. 2020;82(2):366-376.

El manejo actual de la HS se basa en tratamiento médico e intervenciones quirúrgicas

Image



1. Zouboulis CC, et al. J Eur Acad Dermatol Venereol. 2015;29:619-44;
2. Alikhan A et al. Am Acad Dermatol. 2019;81:91-101;
3. Fletcher J, et al. Clin Exp Immunol. 2020;201:121-34.

- Las guías europeas y norteamericanas recomiendan personalizar el tratamiento de la HS según la gravedad de la enfermedad y su impacto subjetivo individual^{1,2}
- Existe una clara necesidad de nuevas terapias más efectivas³

El contenido de esta web va dirigido a profesionales sanitarios colegiados en territorio español. La información contenida en este sitio web es contenido médico no promocional.

Source URL:

<https://www.pro.novartis.com/es-es/dermatologia/hidradenitis-supurativa/reconocer-la-hs>